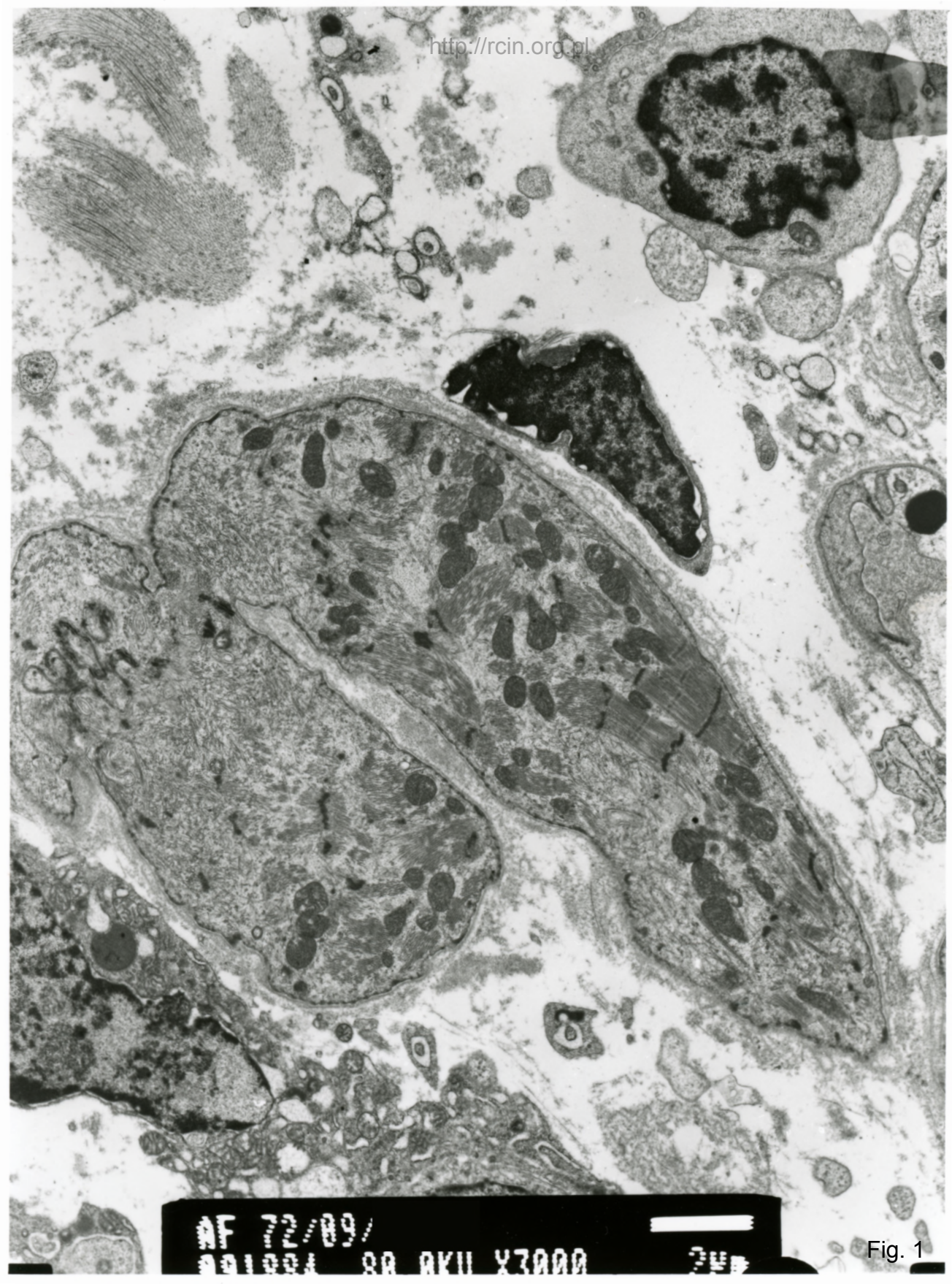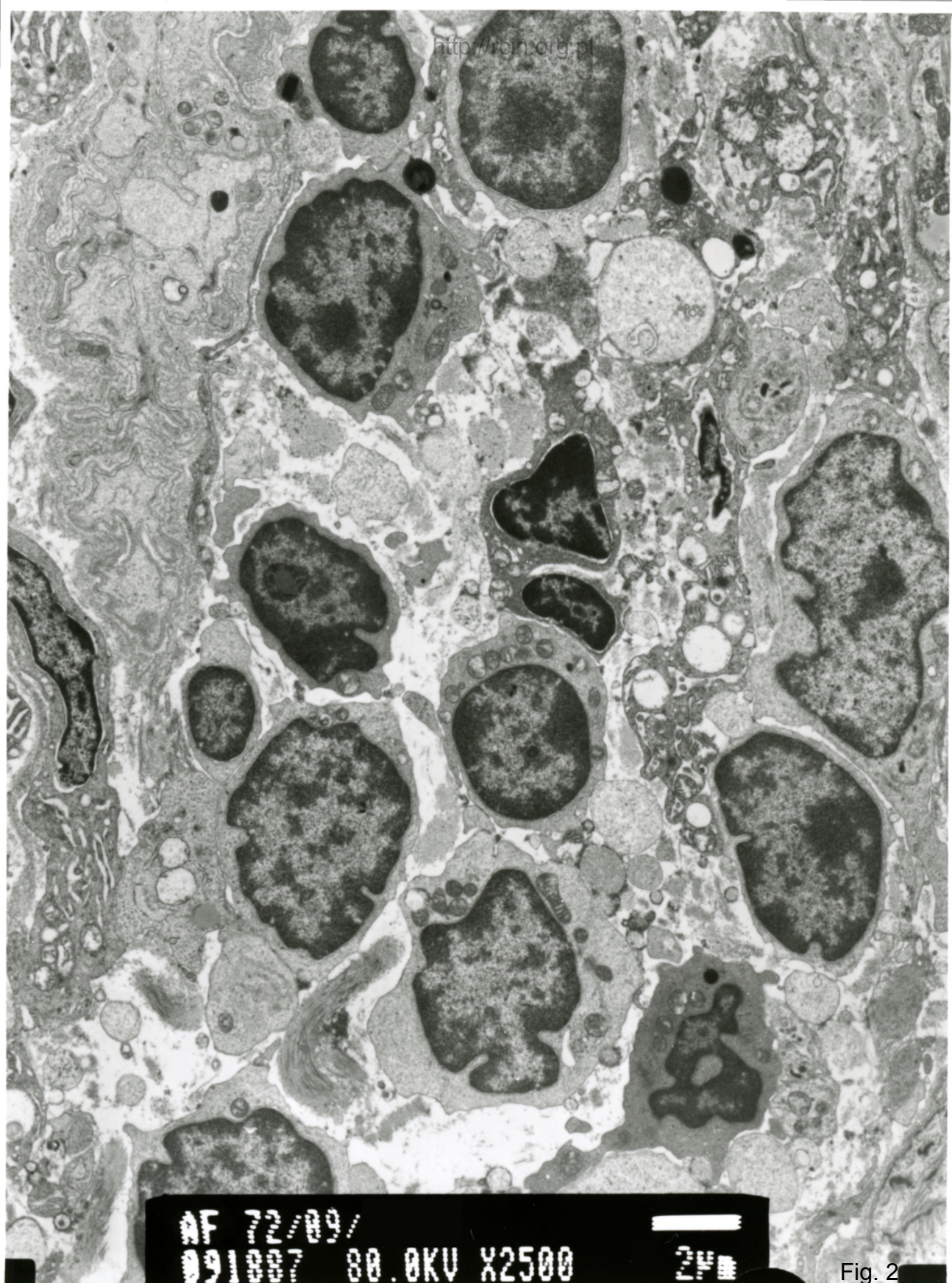



AF 72/89/
001004 80 AKU X3000 248

Fig. 1



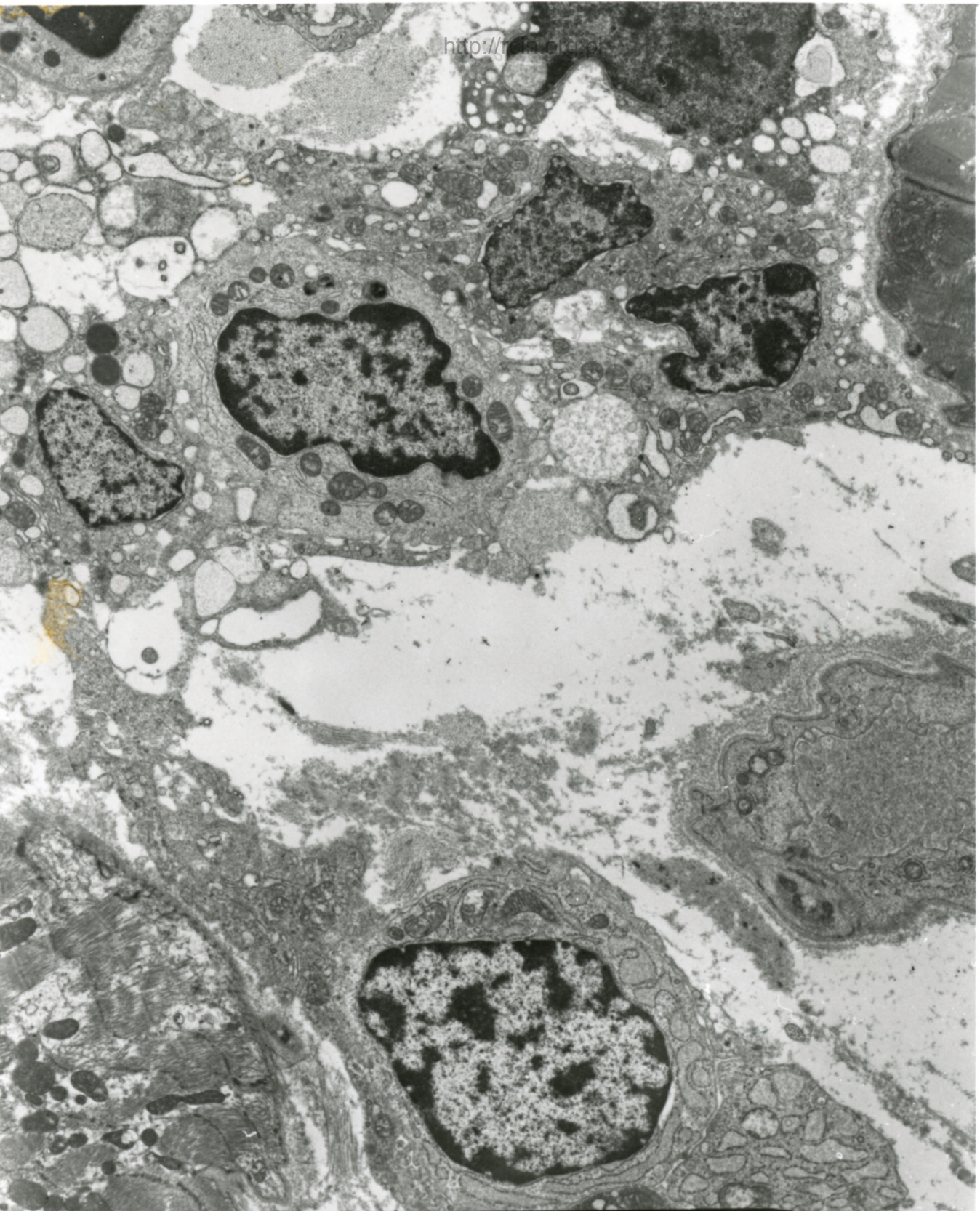
AF 72/09/

091007 80.0KV X2500



2µm

Fig. 2



NF 72/89/
091003 80.0KV X2500 240

Fig. 3

72/09

1. 35

Zapalenie mięśnia sercowego

W ocenie ultrastrukturalnej widoczne ogniskowo zaburzenia w przebiegu miofilamentów i ich dezorganizacja (Fig. 1). W niektórych kardiomiocytach w sąsiedztwie zmienionych ultrastrukturalnie jąder komórkowych obecne były zdeorganizowane sarkomery i rozproszone miofilamenty. W przestrzeni zewnątrzkomórkowej obserwowano liczne limfocyty (Fig. 2,3).

Myocarditis

Electronmicroscopy evaluation revealed focal changes in the course of myofilaments and their disorganization (Fig. 1). In some cardiomyocytes altered cell nuclei were seen and in their vicinity ultrastructurally disorganized sarcomeres and scattered myofilaments were present. In the extracellular space numerous lymphocytes were observed (Fig. 2,3).