

## SUMMARY

In the years 1957—1959 the author stated the appearance of the hamster, *Cricetus cricetus* (Linnaeus, 1758) in 24 localities, situated much further north than the hitherto known (Stach, 1918) limit of the range of this species (river Bug). The stand in the region of Zabłudów ( $\varphi = 52^{\circ}45'$ ) is the most northerly.

Katedra Anatomii Porównawczej Kręgowców, Uniw. M. Curie-Skłodowskiej, Lublin, Głowackiego 2.

Zakład Badania Ssaków Polskiej Akademii Nauk, Białowieża.

Eugeniusz NOWAK

LAUF EINES WILDSCHWEINES, *SUS SCROFA* LINNAEUS, 1758  
MIT ABGESCHOSSENER KLAUE

NOGA DZIKA, *SUS SCROFA* LINNAEUS, 1758 Z ODSTRZELONĄ RACICĄ

Am 5. Januar 1962 schoss ich während einer Jagd in den Wäldern der Oberförsterei Sowiniec (Woj. Poznań) einen Wildschwein-Keiler, dessen linken Vorderbein die Klaue fehlte. Das Tier war auf den nackten, beschädigten Knochen der 1. Glieder (*ph 1*) des III. und IV. Handfingers (*digiti manus*) gelaufen. Der örtliche Förster berichtete, dass im Jahre 1959 auf diesem Gebiet einem alten Keiler die Klaue angeschossen worden war. Höchstwahrscheinlich handelte es sich hierbei um das gleiche Individuum.

Die Kugel hat das 2. und 3. Glied (*ph 2 et 3*) beider Finger mit den Gelenkesambeinen (*ossa sesamoidea ph 3*) abgerissen, und das am höchsten liegende und längste Glied (*ph 1*) wurde beschädigt, so dass der Lauf nicht mit der Gelenkwalze (*trochilea phalangis*), sondern mit den beschädigten Knochen endete.

Das ungleich abgeschossene Ende des 1. rechten Fingergliedes zeigt auf einer Erhöhung Zeichen starker Abreibung — ein Beweis häufigen Auftretens auf dem kranken Bein.

Abb. 1 (Tafel LVI) zeigt die abgesägten Fragmente zweier Läufe des Wildschweines: das rechte (a) gesunde und das linke (b) mit abgeschossener Klaue. Deutlich ist eine Verdickung des kranken Beines zu beobachten, das an seiner dicksten Stelle 22,5 cm Umfang hat, im Vergleich zu 16 cm des gesunden Beines. Die beschädigten 1. Fingerglieder sind bedeutend dicker als die gleichen des gesunden Beines. Deutlich ist hier also ein „Knochenausguss“ zu erkennen, der die Stützfläche des kranken Beines bedeutend vergrößert hat.

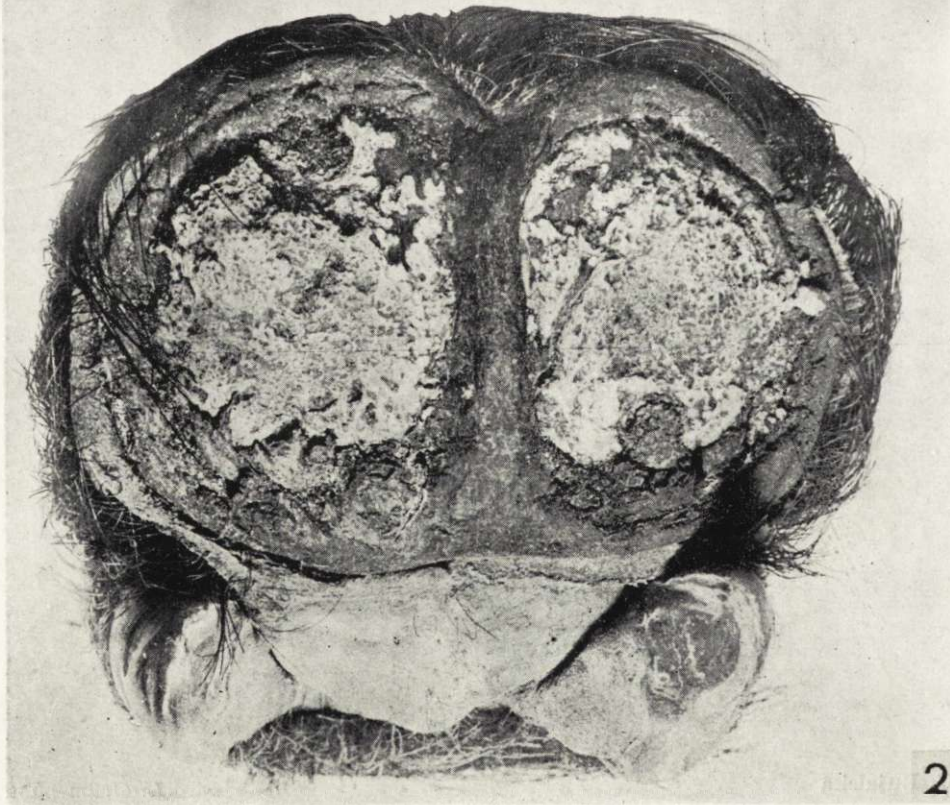
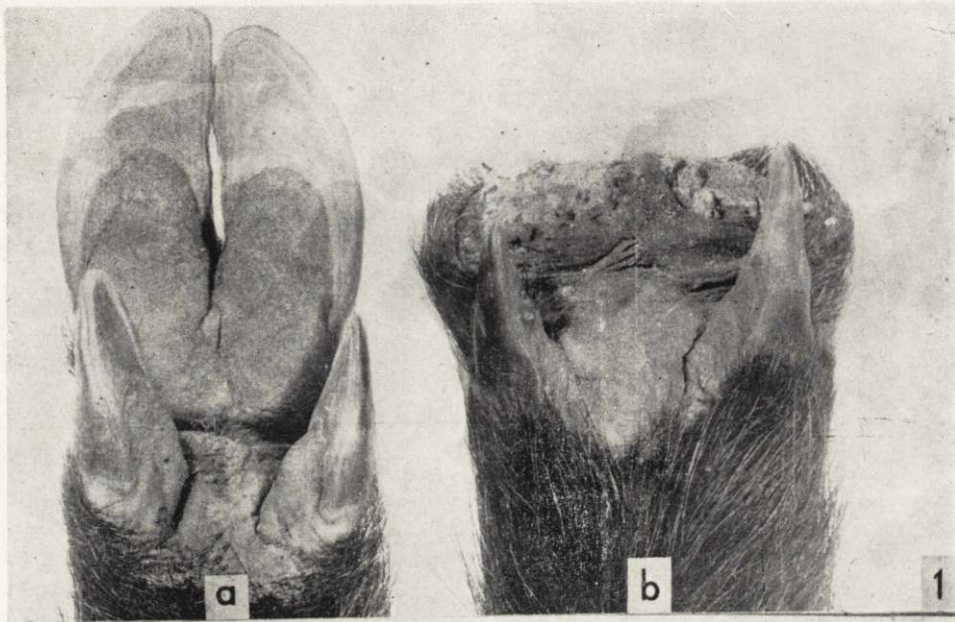
Abb. 2 (Tafel LVI) zeigt das kranke Bein aus Richtung der herausstehenden 1. Fingerglieder. Zwischen den Fingergliedern ist Haut zu erkennen.

Das Alter wurde gemäss der Methode von Brandt (1961) nach den Keilerwaffen (Eckzähne) bestimmt. Demzufolge hatte das erlegte Individuum das Alter von 10 Jahren überschritten, nach dem Ausweiden wog es aber nur 82 kg.

## SCHRIFTTUM

Brandt, E., 1961: Der Wert der Keilerwaffen als Altersweiser, Beiträge zur Jagd- u. Wildforsch., 1: 53—77, Berlin.

Anschrift des Verfassers: Warszawa, J. Bruna 12/10.



E. Nowak

*Auctor phot.*