MIROSŁAW RYBA

ETIOPATOGENEZA SKURCZU NACZYŃ WEWNĄTRZCZASZKOWYCH I DEFICYTU NEUROLOGICZNEGO W PRZEBIEGU KRWAWIENIA PODPAJĘCZYNÓWKOWEGO

PRACA WYKONANA NA STOPIEŃ
DOKTORA HABILITOWANEGO NAUK MEDYCZNYCH

WARSZAWA 1988

http://rcin.org.pl

Dublet ZS 124

M I R O S Ł A W R Y B A

Instytut Centrum Medycyny Doświadczalnej i Klinicznej PAN BIBLIOTEKA
ZS 124
H3146

ETIOPATOGENEZA SKURCZU NACZYŃ WEWNĄTRZCZASZKOWYCH I DEFICYTU NEUROLOGICZNEGO W PRZEBIEGU KRWAWIENIA PODPAJĘCZYNOWKOWEGO

TOM I

Z Zakładu Neurofizjologii kierowanego przez Prof.dr hab.med. Witolda Karczewskiego (opiekun pracy) - Instytut-Centrum Medycyny Doświadczalnej i Klinicznej Polskiej Akademii Nauk, ul. Dworkowa 3, 00-784 Warszawa

Praca wykonana na stopień
doktora habilitowanego nauk medycznych

W A R S Z A W A 1988

http://rcin.org.pl

SPIS TRESCI

PRZEDMOWA 1

WSTĘP 3

1. PATOFIZJOLOGIA SKURCZU TĘTNIC MOZGOWYCH W PRZEBIEGU SAH 6

1.1. Dane kliniczne 6

1.2. Czynniki usposabiające do powstania skurczu tętnic wewnątrzczaszkowych 11

1.3. Mechanizmy skurczu tętnic wewnątrzczaszkowych . 13

1.4. Przepływ mózgowy (CBF) w stanach skurczu tętnic wewnątrzczaszkowych 17

2. LECZENIE SKURCZU TĘTNIC WEWNĄTRZCZASZKOWYCH POWSTAŁEGO W PRZEBIEGU SAH 22

2.1. Metody fizjologiczne 22

2.2. Zastosowanie środków rozszerzających mięśniówkę gładką naczyń krwionośnych 24

2.3. Zastosowanie leków antyfibrynolitycznych w leczeniu skurczu naczyń wewnątrzczaszkowych ... 28

2.4. Efekt selektywnego zablokowania syntetazy tromboksanu A_2 u chorych ze skurczem naczyń wewnątrzczaszkowych po operacji pękniętego tętniaka mózgu 29

2.5. Zastosowanie środków działających na układ adrenergiczny w stanach skurczu naczyń wewnątrzczaszkowych 33

http://rcin.org.pl

2.5.1. Obserwacje z użyciem α-blokerów adrenergicznych 33
2.5.2. Obserwacje z użyciem środków działających na receptor β-adrenergiczny 35
2.6. Wpływ blokerów serotoniny na patologiczny skurcz naczyń wewnątrzczaszkowych 36
2.7. Rokowanie w skurczu naczyń wewnątrzczaszkowych w zależności od czasu wykonania zabiegu operacyjnego 39
3. MODEL DOSWIADCZALNY SKURCZU TĘTNIC MOZGOWYCH I UZASADNIENIE JEGO WYBORU 42
4. CEL BADAŃ 48
5. MATERIAŁ I METODY 50
5.1. Zwierzęta doświadczalne 50
5.2. Technika doświadczalnego krwawienia podpajęczynówkowego 52
5.3. Ocena stanu neurologicznego zwierzęcia po doświadczalnym SAH-u 54
5.4. Grupy eksperymentalne 57
5.4.1. Eksperymenty z dożylnym podawaniem metylprednizolonu u zwierząt z doświadczalnym krwawieniem podpajęczynówkowym 58
5.4.2. Eksperymenty z krwawieniem podpajęczynówkowym u królika pt 64
6. WYNIKI I OMÓWIENIE 68
6.1. Wpływ doświadczalnego krwawienia podpajęczynówkowego na aktywność splotów autonomicznych

http://rcin.org.pl

tętnic podstawy mózgu 68
6.2. SAH - sploty noradrenergiczne - angiopatia ... 79
6.3. W poszukiwaniu modelu krwawienia podpajęczynówkowego: skurcz naczyń wewnątrzczaszkowych czy zespół skurczu? 91
6.4. Sugestie dotyczące etiopatogenezy deficytu neurologicznego i/lub skurczu naczyń wewnątrzczaszkowych w odpowiedzi na krwawienie podpajęczynówkowe 106
PIŚMIENNICTWO 122
TOM II
DOKUMENTACJA

http://rcin.org.pl

P R Z E D M O W A

Niektóre dane z rozdziału 6.1 stanowią przedmiot publikacji pod tytułem: Effect of methylprednisolone on vegetative nerve plexi of circle of Willis arteries in rabbits with experimental subarachnoid hemorrhage, autorstwa M. Ryby, R. Gadamskiego i A. Kukwy w Stroke and Microcirculation, Cervos-Navarro I. i Ferszt R. (wyd.) Raven Press N. York, 1987.

Pragnę wyrazić serdeczne podziękowania mojemu opiekunowi Prof. dr hab med. Witoldowi Karczewskiemu za życzliwość i cenne uwagi merytoryczne, jak też rady i wskazówki przy redagowaniu manuskryptu.
Niniejsza praca powstała przy współpracy z doc. Michałem Walskim, dr Romanem Gadamskim, dr Janem Sawickim oraz doc. Mieczysławem Śmiałkiem.
Wszystkim wymienionym dziękuję za pomoc w ocenie mikroskopowo-elektronowej, neuropatologicznej, histochemicznej i biochemicznej przedstawionego materiału.
Dziękuję także mgr inż. Annie Kowalczyk oraz dr Barbarze Bilskiej za udostępnienie mi odpowiedniego, a czasami unikalnego materiału zwierzęcego do prowadzenia eksperymentów.
Chciałbym tą drogą wyrazić także podziękowanie mgr Nagimie Dziadosz oraz Paniom Jolancie Krzywickiej i Barbarze Śliwińskiej oraz Pani Wandzie Ciesielskiej za przygotowanie materiału dla oceny mikroskopowej.

http://rcin.org.pl

Ostateczną formę redakcyjną pracy zapewnili dr Krystyna Iwańska, Pani Maria Izak, Pan Ryszard Szopiński oraz Pani Lucyna Piotrowska i za to składam im serdeczne podziękowania. Dziękuję również pozostałym nie wymienionym z nazwiska Koleżankom i Kolegom za życzliwy stosunek do wykonywanej pracy i bieżącą pomoc w czasie jej powstawania.

Autor

http://rcin.org.pl

W S T Ę P

Skurcz naczyń wewnątrzczaszkowych opisany anglosaskim terminem "intracranial vasospasm" określa z jednej strony stan naczyń tętniczych mózgu towarzyszący pęknięciu tętniaka wewnątrzczaszkowego (Ecker, Riemenschneider, 1951; Poppen, 1951; Norlen, Olivecrona, 1953; Logue, 1956; Johnson i wsp. 1958; Pool, 1958; Pool i wsp., 1958; Fletcher i wsp., 1959; Potter, 1961; Vitalo, Le Bean , 1962; Echlin, 1963; Buckhe i wsp., 1964; Schneck, Kirchoff, 1964; Stornelli, French, 1964; Walter, Schutte, 1964; Allcock, Drake, 1965; Gurdjian i wsp., 1965) lub urazowemu uszkodzeniu jednej z tętnic mózgowych (Wilkins i wsp., 1968; Arutiunov i wsp., 1970; Suwanwela, Suwanwela, 1978), z drugiej zaś strony obraz tętnic wewnątrzczaszkowych występujący w doświadczalnym krwawieniu podpajęczynówkowym (subarachnoid hemorrhage - SAH) uzyskanym na modelu zwierzęcym.

Uznanymi sposobami wywoływania SAH-u i doświadzalnego skurczu naczyń wewnątrzczaszkowych u takich gatunków zwierząt jak małpy, psy, koty, świnie, króliki i szczury są:

a) nakłucie (mechaniczne uszkodzenie) jednej z tętnic podstawy mózgu (Kapp i wsp., 1968; Landau, Ransohoff, 1968; Simeone i wsp., 1968; Roy, 1970; Yamaguchi, Walz, 1971; Nagai i wsp., 1974)

http://rcin.org.pl

b) podanie do układu komorowo-zbiornikowego zwierząt doświadczalnych pełnej, nieheparynizowanej krwi tętniczej (Honda, 1961; Wilkins i wsp., 1967; Landau, Ransohoff, 1968; Echlin, 1968; Kagstrom i wsp., 1969, Wilkins, Levitt, 1970; Echlin, 1971; Kuwayana i wsp., 1972)

c) podanie do układu komorowo-zbiornikowego lub wstrzyknięcie dotętnicze substancji powodujących skurcz naczyń mózgowych takich jak np. noradrenalina, histamina, serotonina czy prostaglandyny (Raynor i wsp., 1961; Echlin, 1963; Raynor, McMartry, 1963; Wilkins i wsp., 1966; Brawley i wsp., 1968; Chow i wsp., 1968; Chow i wsp., 1968; Kapp i wsp., 1968; Money, 1969; Fraser i wsp., 1970; Holmes, 1970; Echlin, 1971; White i wsp., 1971; Morgan i wsp., 1972; Pennin i wsp., 1972; Lowe, Gilboe, 1973; Toda, Fujita, 1973; Zervas i wsp., 1974; Rice-Edwards i wsp., 1975; White i wsp., 1975) lub homogenatu tkanek mózgu z okolicy podwzgórza (Wilson, Field, 1974)

d) miejscowe podanie na powierzchnię mózgu zwierząt płynu mózgowo-rdzeniowego pobranego od ludzi ze skurczem naczyń wewnątrzczaszkowych w przebiegu pęknięcia tętniaka mózgowego (Brandt i wsp., 1981)

e) wprowadzenie do ściany tętnic koła tętniczego Willisa substancji powodującej jej osłabienie, co w następstwie podwyższenia ciśnienia systemowego krwi tętniczej prowadzi do samoistnego krwawienia podpajęczynówkowego (McCune i wsp.,

http://rcin.org.pl

1953; German, Black, 1954; Honda, 1961; White i wsp., 1961; Troupp, Rinne, 1964).

Osobną grupę badań nad zagadnieniem skurczu tętnic wewnątrzczaszkowych stanowią obserwacje in vitro (Allen i wsp., 1974; Allen i wsp., 1974; Simeone, Vinall, 1975), które jednak ze względu na specyfikę metody jak również zastrzeżenia metodologiczne (Heros i wsp., 1976) nie będą w tej pracy analizowane.

Jak wynika z powyższego zestawienia, problem skurczu wewnątrzczaszkowych naczyń tętniczych absorbuje wielu badaczy, a podejścia metodyczne - tak kliniczne jak i eksperymentalne - nie dały jeszcze ostatecznej odpowiedzi czym jest opisane zjawisko i jakie mechanizmy leżą u podstaw jego powstania. Niejasna jest jego etiologia czy etiopatogeneza. Nie wypracowano zatem jednoznacznych, optymalnych metod postępowania terapeutycznego u ludzi ze skurczem naczyń występującym jako powikłanie krwawienia podpajęczynówkowego. Wydaje się zatem celowe krytyczne prześledzenie danych dotyczących skurczu tętnic wewnątrzczaszkowych dostarczonych zarówno przez obserwacje kliniczne, jak też nagromadzonych w rozlicznych badaniach eksperymentalnych.

http://rcin.org.pl

1. PATOFIZJOLOGIA SKURCZU TĘTNIC MÓZGOWYCH W PRZEBIEGU SAH

1.1. Dane kliniczne

Skurcz naczyń mózgowych w przebiegu krwawienia podpajęczynówkowego stanowi do tej pory istotny problem kliniczny. Składa się na to szereg czynników między innymi fakt, że postęp w technikach neurochirurgicznych w tym też wprowadzenie technik mikroneurochirurgicznych umożliwia zaopatrzenie pękniętego tętniaka wewnątrzczaszkowego niezależnie od jego lokalizacji. Jednak fakt ten w niczym nie zmniejsza zagrożenia następowym wystąpieniem skurczu naczyń mózgowych. Z zebranych bowiem obserwacji klinicznych wynika, że radiograficznie potwierdzony skurcz naczyń wewnątrzczaszkowych towarzyszy około 30-50% przypadków pęknięcia tętniaka mózgowego (Fletcher i wsp., 1959; Allcock, Drake, 1965; Wilkins i wsp. 1968; Graf, Nibbelink, 1974), natomiast po operacjach neurochirurgicznych skurcz tętniczych naczyń mózgowych obserwowano u 40-65% pacjentów. Istnieją również doniesienia mówiące o angiograficznie potwierdzonym wystąpieniu skurczu naczyń wewnątrzczaszkowych u chorych operowanych z powodu pęknięcia tętniaka mózgowego, u których przed operacją nie obserwowano skurczu tętnic (Allcock, Drake, 1965; Heilbrum, 1973).

Powikłanie krwawienia podpajęczynówkowego skurczem naczyń wewnątrzczaszkowych znacznie wydłuża czas przebywania chorych w

http://rcin.org.pl

szpitalu. Zresztą, co zostało również wykazane, czas pobytu chorych w szpitalu oraz sposób ich leczenia nie zapobiega odległym skutkom skurczu tętnic wewnątrzczaszkowych w postaci deficytu neurologicznego obserwowanego u tych pacjentów w ok. 19% przypadków (Heros i wsp., 1976). W tej samej pracy autorzy donoszą o 11% śmiertelności chorych z powodu skurczu tętnic mózgowych przed dokonaniem zabiegu chirurgicznego oraz 4% śmiertelności w grupie chorych po dokonaniu chirurgicznego zaopatrzenia tętniaka wewnątrzczaszkowego będącego źródłem krwawienia podpajęczynówkowego.

Niezwykle ważna z punktu widzenia klinicznego jest niemożność prognozowania ewentualnego wystąpienia skurczu tętniczych naczyń mózgowych jako powikłania krwawienia podpajęczynówkowego. Skurcz ten bowiem jest niezwykle rzadko wykrywany angiograficznie w okresie 2-3 dni od SAH-u (Dorsch, Shan, 1973). Jednak jego nieobecność w wyżej wymienionym terminie nie zawsze oznacza brak zagrożenia pacjenta późniejszym wystąpieniem skurczu naczyń wewnątrzczaszkowych. W swojej klasycznej pracy dotyczącej zagadnień krwawienia podpajęczynówkowego i skurczu naczyń Allcock i Drake (1965) obserwowali to powikłanie u 45% pacjentów w czasie krótszym niż 3 dni od chwili wystąpienia SAH-u i u 41% w czasie od 3 do 10 dni od krwawienia podpajęczynówkowego. W pozostałym odsetku przypadków, skurcz naczyń wewnątrzczaszkowych występował w ponad 10 dni od SAH-u.

Drake (1971) stwierdził również, że skurcz naczyń wewnątrzczaszkowych może być obserwowany w czasie od 1 godziny

http://rcin.org.pl

do 3-4 tygodni od krwawienia podpajęczynówkowego i że najczęściej występuje pomiędzy 7 a 10 dniem od SAH-u. Postulowano również, że skurcz tętnic mózgu u chorych z krwawieniem podpajęczynówkowym po upływie 1 miesiąca występuje tylko u 6-7% przypadków (Maspes, Marini, 1962).

Problem korelacji pomiędzy częstością występowania śródczaszkowego skurczu tętnic, a stanem klinicznym pacjentów doczekał się również licznych doniesień w piśmiennictwie. Stwierdzono bowiem, że obraz angiograficzny tętnic wewnątrzczaszkowych nie zawsze koresponduje ze stanem neurologicznym chorych. Nie stwierdzono również dobrej korelacji pomiędzy wcześniejszymi angiogramami chorych a obrazem sekcyjnym mózgu u pacjentów zmarłych w wyniku powikłania pęknięcia tętniaka mózgowego skurczem naczyń śródczaszkowych (Schneck, 1964; Wilkins i wsp., 1968; Millikan, 1975). Może się to brać również z pewnych semantycznych nieścisłości w opisie angiogramu, co przy korelacji ze stanem neurologicznym pacjenta doprowadza do mylnych uogólnień i wniosków dotyczących stanu klinicznego chorych ze skurczem naczyń mózgowych a zależnym od stopnia zwężenia światła dużych tętnic podstawy mózgu uwidocznionych na angiogramie (Schneck, Kricheff, 1964).

Wydaje się konieczne w tym miejscu zacytować pracę będącą próbą wprowadzenia jednolitej terminologii w opisach zdjęć angiograficznych. Autorzy (Ecker, Riemenschneider, 1951) zaproponowali jednolitą nomenklaturę opisu skurczu naczyń śródczaszkowych, a pojęcie patologicznego zwężenia naczyń mózgu

http://rcin.org.pl

jako: zwężenie lokalne, segmentalne i uogólnione, lepiej wydaje się definiować stan dużych naczyń tętniczych mózgu niż bardzo subiektywne sformułowanie typu "małe", "duże", "częściowe" lub też procentowy opis zwężenia tych naczyń. Dalszą próbą uściślenia nazewnictwa dotyczącego opisów angiogramów wykonywanych u chorych ze skurczem naczyń wewnątrzczaszkowych jest praca Sano i Saito (1978). Autorzy ci również wprowadzają kryteria podziału zwężenia tętnic mózgowych w przebiegu krwawienia podpajęczynówkowego.

Podobna sprawa dotyczy wnikliwej analizy materiału sekcyjnego mózgów chorych zmarłych w przebiegu pęknięcia tętniaka mózgu powikłanego skurczem naczyń wewnątrzczaszkowych. Otóż obraz autopsyjny u jednego tylko pacjenta w grupie 14 chorych bez zawału mózgu zmarłych w wyniku skurczu naczyń wewnątrzczaszkowych odpowiadał wszystkim kryteriom opisu skurczu naczyń wewnątrzczaszkowych uwidocznionego uprzednio na angiogramach (Schneck, Krichoff, 1964).

Nie powiodły się także próby opisu stopnia niedostatku przepływu mózgowego w przebiegu skurczu wewnątrzczaszkowego oparte na rejestracji elektroencefalogramu oraz pomiarach niektórych parametrów biochemicznych. Również korelacja tych wyników ze stanem neurologicznym pacjenta okazała się niemożliwa. Wynika to z faktu, iż pomimo dość poważnego zmniejszenia przepływu związanego ze zwężeniem naczyń tętniczych mózgu w przebiegu SAH-u w/w parametry nie wykazują żadnych istotnych zmian, dopiero zwężenie prowadzące do spadku przepływu poniżej 18 cc/100 g tkanki/min prowadzi do nagłego

http://rcin.org.pl

upośledzenia funkcji określonych obszarów mózgu (Sundt, 1974), położonych w dorzeczu zwężonego naczynia (Schneck, Krichoff, 1964; Allcock, Drake, 1965; Wilkins i wsp., 1968; Simeone, Trepper, 1972; Graf, Nibbelink, 1974).

Dobrze udokumentowany wydaje się fakt wzrastającego zagrożenia trwałym deficytem neurologicznym u chorych z pękniętym tętniakiem śródczaszkowym powikłanym skurczem naczyń tętniczych w grupach wg skali Botterella (Botterell i wsp. 1956): 22% - grupa I, 32.9% - grupa II, 51.9% - grupa III, 52.9% - grupa IV i 73.7% - grupa V (Graf, Nibbelink, 1974).

Na zakończenie należy dodać, że obserwacje prowadzone u dużej liczby pacjentów (n = 627), u których pęknięciu tętniaka wewnątrzczaszkowego towarzyszył skurcz naczyń, doprowadziły do stwierdzenia, że zdolność do odpowiedzi skurczowej na SAH w poszczególnych tętnicach mózgu jest bardzo zróżnicowana. Największe zdolności skurczowe niezależnie od lokalizacji tętniaka wykazuje tętnica mózgu przednia (o około 20% w stosunku do średnicy mierzonej na angiogramach u ludzi bez skurczu tętnic), niewiele mniej (19%) tętnica środkowa, 12% tętnica szyjna wewnętrzna przed podziałem na tętnicę mózgu przednią i środkową. Bardziej obwodowo (w stosunku do CUN) zdolności skurczowe tętnicy szyjnej wewnętrznej maleją osiągając na poziomie guzka siodła tureckiego - 5%, na wysokości zatoki jamistej - 7%. Na poziomie kręgu szczytowego nie obserwowano już skurczu tętnicy szyjnej wewnętrznej (Weir i wsp., 1978).

http://rcin.org.pl

1.2 Czynniki usposabiające do powstania skurczu tętnic wewnątrzczaszkowych

Liczne badania na temat reakcji skurczowej naczyń wewnątrzczaszkowych w odpowiedzi na krwawienie podpajęczynówkowe spowodowane pęknięciem tętniaka nie znalazły dalszej korelacji tego powikłania zależnej od wieku pacjenta, współistnienia nadciśnienia tętniczego, uogólnionej miażdżycy czy cukrzycy jak też wielkości tętniaka (Fletcher i wsp., 1959; Allcock, Drake, 1965; Wilkins i wsp., 1968; Symon, 1970), choć spotyka się opinie, że u młodych kobiet skurcz naczyń występuje częściej niż u mężczyzn czy w grupie kobiet starych (Sundt, 1974). Ten sam autor twierdzi również, że prawdopodobieństwo wystąpienia skurczu naczyń mózgu rośnie wraz z czasem trwania operacji neurochirurgicznych. Wydaje się, że istnieje pewien związek pomiędzy temperaturą ciała pacjenta w trakcie operacji, a zagrożeniem skurczem naczyń tętniczych mózgu i tak niewielka nawet hipotermia zwiększa to ryzyko (Graf, Nibbelink, 1974). Wydaje się również, że wzrost temperatury ciała pacjenta szczególnie w 4-5 dni po SAH-u zwiększa zagrożenie skurczem w wyniku ewentualnego zabiegu chirurgicznego (Sundt, 1974). Nie stwierdzono natomiast związku przyczynowego pomiędzy potencjalnym wystąpieniem skurczu tętnic śródczaszkowych a hipotensją w czasie operacji (Graf, Nibbelink, 1974). Zagrożenie skurczem tętnic mózgowych nie koreluje również z wcześniejszymi zaburzeniami w gospodarce elektrolitowej u pacjentów z pękniętym tętniakiem śródczaszkowym (Sundt, 1974).

http://rcin.org.pl

Z zagrożeniem skurczem naczyń wewnątrzczaszkowych korelują natomiast dodatnio częstość epizodów krwawienia podpajęczynówkowego (Graf, Nibbelink, 1974), poziom amin katecholowych we krwi i moczu (Peerless, Griffiths, 1972; Cruickshank i wsp., 1974), jak również wystąpienie ewentualnej leukocytozy we krwi (Neil-Dwyer, Cruickshank, 1974). Należy również zaznaczyć, że obecność skurczu tętniczych naczyń mózgowych zależy w dużej mierze od lokalizacji tętniaka. Skurcz tętnic mózgowych częściej towarzyszy pęknięciu tętniaka położonego na tętnicy przedniej mózgu, niż tętniaka na tętnicy szyjnej wewnętrznej (Graf, Nibbelink, 1974), a pęknięciu tętniaka położonego na tętnicy łączącej przedniej najczęściej towarzyszy skurcz naczyń wewnątrzczaszkowych, czego nie obserwuje się prawie nigdy przy krwawieniu z tętniaka tętnicy móżdżkowej dolnej-tylnej (Sundt, 1974).

Ciekawe wydaje się spostrzeżenie, że zagrażający skurcz naczyń tętniczych mózgu często poprzedzony jest pewnymi anomaliami w zapisie EKG a są to; uniesienie odcinka ST, wysoki "szpiczasty" załamek T, skrócenie czasu P-R, duży załamek U lub też wydłużenie odcinka Q-T. Należy dodać, że każda z nich może występować oddzielnie (Peerless, Griffiths, 1972; Cruickshank i wsp., 1974).

http://rcin.org.pl

1.3. Mechanizmy skurczu tętnic wewnątrzczaszkowych

Należy pamiętać, że pojęcie skurczu naczyń wewnątrzczaszkowych nie jest uniwersalnym terminem określającym zwężenie wszystkich naczyń tętniczych mózgu. Wiadomo bowiem, że różna jest podatność skurczowa naczyń wewnątrzczaszkowych i że pęknięcie tętniaka rzadko daje skurcz uogólniony. Można więc przypuszczać, że działanie czynnika skurczowego jest różne w określonych miejscach łożyska tętniczego mózgu (Owman i wsp., 1978). Istnieją zatem pewne wymagania, którym wydaje się musi odpowiadać czynnik skurczowy. Po pierwsze powinien on występować w krążeniu mózgowym, natępnie w stanach fizjologicznych, powinno się obserwować jego formy nieaktywne. Postuluje się również istnienie czynnika, który wyzwala substancje kurczące w czasie pęknięcia tętniaka i towarzyszącego krwawienia podpajęczynówkowego (Cook, 1984). Jego obecności spodziewać się można zatem tak we krwi tętniczej, jak ścianie naczynia oraz w płynie mózgowo-rdzeniowym. Należy również dodać, że niezależnie od istnienia czynnika powodującego uwalnianie substancji kurczących naczynia mózgowe postuluje się obecność w śródbłonku naczyń czynnika zapobiegającego skurczowi (czynnik rozkurczowy?). Aktywność tego czynnika (Ryc. 1) ulega zmniejszeniu w czasie pęknięcia tętniaka powikłanego krwawieniem podpajęczynówkowym (Cook, 1984).

Dorobkiem żmudnej pracy uczonych było zidentyfikowanie tego

http://rcin.org.pl

czynnika (EDRF - endothelial derived relaxing factor) przez Furchgotta i Zawadzkiego w 1980 r. jako podtlenku azotu (Vanhoutte, 1987). Zaburzenie jego syntezy w uszkodzonych śródbłonkach tętnic mózgu mogłoby być przyczyną skurczu i angiopatii obserwowanej w SAH-u (Nakagomi i wsp. 1987).

Istotą skurczu lub rozkurczu mięśniówki gładkiej tętnic mózgowych jest umożliwienie doprowadzenia odpowiedniej ilości krwi do poszczególnych ośrodków oraz jej dystrybucja różna w zależności od tempa metabolizmu tkanek mózgu leżących w dorzeczu naczynia. W warunkach fizjologicznych metabolizm neuronów w centralnym układzie nerwowym jest bardzo zróżnicowany. Tak na przykład kora mózgowa posiada większy metabolizm od niektórych ośrodków podkorowych. W samej zaś korze neurony płata czołowego przewyższają tempem metabolizmu komórki nerwowe leżące w płacie np. skroniowym. Szybkość metabolizmu w określonej grupie neuronów zmienia się w zależności od temperatury, stanu czuwania czy też w niektórych stanach patologicznych. Taka sytuacja energetyczna wymaga precyzyjnej kontroli światła naczyń umożliwiającej stosowny przepływ krwi przez określone obszary mózgu. Regulacja przepływu lokalnego krwi i jej mechanizmy nie zostały jeszcze dokładnie ustalone w stanach fizjologicznych tym mniej zatem w patologii do jakiej zalicza się skurcz naczyń wewnątrzczaszkowych w przebiegu pęknięcia tętniaka mózgu. Ogólnie rzecz biorąc regulację światła naczyń można podzielić na regulację metaboliczną w której średnica naczyń regulowana jest poprzez wpływ metabolitów tkanek mózgu na mięśniówkę

http://rcin.org.pl

naczyń oraz neuroregulację tj. wpływ układu autonomicznego na tętnicę poprzez zakończenia w ścianie naczynia. Przyjmuje się, że naczynia śródmózgowe (tętnice mezenchymalne zwane też przeszywającymi) podlegają przede wszystkim wpływom metabolicznym (poprzez kontakt z produktami metabolizmu w przestrzeni zewnątrzkomórkowej). Regulacja światła grubych tętnic doprowadzających krew do jamy czaszki (w tym tętnice koła podstawy mózgu) odbywa się przede wszystkim na drodze nerwowej poprzez zakończenia nerwowe układu autonomicznego. W tym miejscu należy dodać, że regulacja światła tętnicy oraz napięcia jej ściany wynika też z podstawowej cechy mięśniówki jaką jest jej kurczliwość (efekt Baylissa). Zważywszy, że skurcz naczyń mózgowych dotyczy grubych tętnic postanowiono przedstawić zależności pomiędzy aktywnością zakończeń adrenergicznych, a stanem mięśniówki gładkiej oraz wpływ układu współczulnego na generację związków wysokoenergetycznych w ścianie naczynia (Smith, Yoshioka, 1985) (Ryc. 2).

Z ryciny tej wynika również rola wolnego jonu wapniowego w skurczu naczyń krwionośnych jako pośrednika pomiędzy receptorem adrenergicznym a powstaniem kompleksu aktyna - miozyna i następowym skurczem mięśniówki gładkiej.

Zwraca uwagę fakt, że przy omawianiu wpływu układu autonomicznego na regulację światła naczyń opisuję tylko układ adrenergiczny, pomiając rolę układu cholinergicznego w skurczu naczyń wewnątrzczaszkowych towarzyszącym pęknięciu tętniaka mózgu. Wynika to z faktu, że nieliczne doniesienia na ten temat nie zdefiniowały ostatecznie roli układu cholinergicznego w

http://rcin.org.pl

skurczu naczyń mózgowych (Peerless i wsp., 1972; Peerless, Kendall, 1976; Ryba i wsp., 1985 a; Ryba i wsp., 1985 b). Fakt ten między innymi był przyczyną podjęcia niniejszych eksperymentów.

Pęknięciu tętniaka mózgowego towarzyszy wynaczynienie krwi do przestrzeni podpajęczynówkowej. Takie zjawisko musi uruchomić zabezpieczające mechanizmy hemostatyczne. Formowanie się skrzepu jest procesem bardzo wolnym i nie chroniącym do chwili powstania przed dalszym krwawieniem. Istnieje zatem koncepcja lokalnego działania hemostatycznego innych czynników powodujących skurcz naczynia tętniczego uszkodzonego przez pęknięcie tętniaka (Millihan, 1975). Są to serotonina i jej metabolity, angiotensyna, prostaglandyny ($PGF_{2\alpha}$), wazopresyna oraz katecholaminy, uwzględnia się również zahamowanie syntezy naczyniorozkurczających prostacyklin (Hindersin i wsp., 1984). Z czasem dołączają się naczyniokurczące wpływy produktów rozpadu erytrocytów, oksyhemoglobina, produkty rozpadu fibrynogenu (FDP) oraz fibrynopeptydy A i B. Całości obrazu dopełnia skurcz spowodowany hiperkaliemią w płynie mózgowo-rdzeniowym oraz obecnością krążących w nim kompleksów immunologicznych, których pochodzenie nie zostało jeszcze dokładnie przebadane. Rola czynników powodujących miejscowy skurcz naczyń z obu stron tętniaka wydaje się być bardzo ważnym czynnikiem hemostatycznym zważywszy, że jego pęknięciu towarzyszy wzrost szybkości przepływu krwi w uszkodzonym naczyniu (Hindersin, Heidrich, 1977), co w połączeniu z miejscową turbulencją stwarza warunki niekorzystne do agregacji

http://rcin.org.pl

płytek i w konsekwencji powstania skrzepu. Należy również dodać, że efektywność działania środków miejscowo kurczących zależna jest od stanu podatności naczynia i jest tym skuteczniejsza im grubsza jest mięśniówka łożyska naczyniowego. To spostrzeżenie może tłumaczyć segmentalny skurcz naczyń mózgowych odległych od miejsca pęknięcia tętniaka jak też słabą hemostazę u osób starszych z pękniętym tętniakiem wewnątrzczaszkowym z mięśniówką tętnic mózgowych uszkodzoną z powodu procesu miażdżycowego (Hindersin i wsp., 1984).

1.4. Przepływ mózgowy (CBF) w stanach skurczu tętnic wewnątrzczaszkowych

Na wstępie należy przypomnieć, że pojęcie skurczu naczyń mózgowych powstało na podstawie opisu zdjęć angiograficznych, a więc definiuje szerokość światła naczynia wypełnionego kontrastem. Z drugiej strony wiadomo, że deficyt neurologiczny obserwowany u pacjentów ze skurczem tętnic mózgowych nie koresponduje z obrazem angiograficznym (patrz rozdział 1.1). Taka sytuacja stworzyła potrzebę zbadania przepływu mózgowego u chorych z krwawieniem podpajęczynówkowym powikłanym skurczem naczyń.

Porównując deficyt neurologiczny i elektroencefalogram z wielkością przepływu mózgowego u chorych podczas szyjnej endarteriektomii próbowano skojarzyć te dane (Sharbrough i wsp., 1973).

W wyniku obserwacji autorzy stwierdzili, że obniżenie przepływu

http://rcin.org.pl

mózgowego do wartości 30 cc/100g/min nie powodowało żadnych zmian w zapisie elektroencefalograficznym jak też nie obserwowano w grupie badanych pacjentów uchwytnych zmian neurologicznych. Dalsze obniżenie przepływu tj. do 20-30 cc/100 g/min powodowało sporadycznie zaburzenia w czynności bioelektrycznej mózgu. U chorych, u których przepływ mózgowy wynosił ok. 18 cc/100 g/min obserwowano w zapisie elektroencefalograficznym zmiany o .typie ischemicznym, prowadzące do uszkodzenia centralnego układu nerwowego.

Te spostrzeżenia wydają się dobrze tłumaczyć fakt, że redukcji przepływu mózgowego u chorych ze skurczem tętnic wewnątrzczaszkowych z poziomu normalnego tj. ok. 54 cc/100 g/min do wartości powyżej 30 cc/100 g/min nie towarzyszą najczęściej uchwytne zmiany tak w stanie neurologicznym jak i zapisie EEG. Z drugiej strony jest rzeczą oczywistą, że zwężenie naczyń odpowiadające takiemu spadkowi przepływu mózgowego musi być dostrzegalne w obrazie angiograficznym (Sundt, 1980). Dopiero ok. 50% zwężenie światła dużych tętnic w obrazie angiograficznym dobrze koreluje z deficytem neurologicznym obserwowanym u chorych ze skurczem tętnic mózgowych (Fisher i wsp., 1977; Scito i wsp., 1979). W tych warunkach może już dojść do malacji ischemicznej dużych obszarów mózgu, której zasięg w przypadku dokonanego zawału mózgu jest dobrze widoczny na angiogramach czy tomogramach komputerowych (Heilbrum i wsp., 1972; Grubb i wsp., 1977; Ishii, 1979). Oznaczenie strefy zniszczenia jest tym dokładniejsze im większy jest kaliber naczynia tętniczego

http://rcin.org.pl

dotkniętego skurczem. Na potwierdzenie należy dodać, że zasięg uszkodzenia mózgu w przebiegu ischemii w miażdżycy dużych naczyń mózgowych i objawy neurologiczne jemu towarzyszące dobrze korelują z obrazem angiograficznym (Lassen, 1959; Hoedt-Rasmussen, Skinho, 1964; Paulson, 1971; Lenzi i wsp., 1982). W tym miejscu trzeba również dodać, że spadek przepływu mózgowego obserwowany u chorych z krwawieniem podpajęczynówkowym może być spowodowany tak skurczem tętnic wewnątrzczaszkowych (Pool i wsp., 1958; Stornelli i French, 1964), jak też wzrostem oporów dla przepływu w wyniku zwiększenia ciśnienia śródczaszkowego (Greenfield, Tindall, 1965; Langfitt, Kassell, 1966). Niektórzy autorzy upatrują również przyczyny spadku CBF w upośledzeniu sprzężeń autoregulacji przepływu mózgowego obserwowanemu u chorych z pęknięciem tętniaka śródczaszkowego (Langfitt i wsp., 1965).

W prawidłowych warunkach udział dużych tętnic podstawy mózgu w kształtowaniu całkowitego oporu dla przepływającej krwi jest minimalny. Potwierdza to spostrzeżenie, iż ciśnienie mierzone w korowych odgałęzieniach tętnicy środkowej mózgu jest podobne do ciśnienia mierzonego w tętnicy szyjnej wewnętrznej (Bakay, Sweef, 1952). W stanach skurczu tętnic mózgowych różnica w ciśnieniu mierzonym zewnątrzczaszkowo, a ciasnotą śródczaszkową nie w pełni odzwierciedla ciśnienie perfuzyjne w korze mózgowej. W tej sytuacji różne obszary kory mają różne ciśnienia perfuzyjne, zależne od długości i średnicy naczyń tętniczych doprowadzających do nich krew a zwężonych spastycznie. Ciśnienie to zależy również od "wydolności"

http://rcin.org.pl

lokalnej sieci tętniczej (Mickey i wsp., 1984). Wszystkie opisane wyżej zmiany hemodynamiczne ulegają różnym przeobrażeniom. Zmienia się zatem przepływ lokalny stanowiący o ewentualnym powstaniu deficytu neurologicznego u chorych ze skurczem naczyń wewnątrzczaszkowych. Dlatego więc brak zmian uwidocznionych angiograficznie lub niezmieniony przepływ rejestrowany w tym okresie nie może rozstrzygnąć o narastającym niedokrwieniu tkanek mózgu w dorzeczu zwężonego naczynia, dopóki nie przekroczy krytycznych wartości progowych. Przytoczone tu wywody na temat lokalnych zmian w ciśnieniu perfuzyjnym niewykrywalnych klasycznymi metodami należy podbudować doniesieniami autorów, którzy obserwowali gorszą tolerancję pacjentów na zabieg neurochirurgiczny w czasie którego stosowano hipotensję kontrolowaną (Heilbrum i wsp., 1972; Ishii, 1979).

Wszystkie opisane tu metody badania przepływu dotyczą spostrzeżeń zebranych przy zastosowaniu metod inwazyjnych tj. opartych na podawaniu dotętniczym ^{133}Xe jak też angiografii tętniczej. Metody te z oczywistych względów nie mogą być stosowane u tego samego pacjenta zbyt często. W tym też celu ostanio pojawiło się wiele prac, w których autorzy badali przepływ mózgowy u pacjentów ze skurczem naczyń wewnątrzczaszkowych nieinwazyjną metodą komputerową wykorzystując zasadę emisji pozytronowej oraz inhalacyjne podanie ^{133}Xe (Jones i wsp., 1966; Yamamoto i wsp., 1979; Stokely i wsp., 1980; Lassen i wsp., 1981; Vorstrup i wsp., 1983). Z prac tych wynika, że przy zastosowaniu metody

http://rcin.org.pl

emisyjno-pozytronowej analizy zmian przepływu, można dokładnie uwidocznić obszar tkanek mózgu zagrożonych niedokrwieniem, a pojawiający się deficyt neurologiczny u pacjentów w III grupie wg Hunta Hessa (1968) dobrze korelował z obrazem uzyskanym w tomografii komputerowej (Mickey i wsp., 1984).

http://rcin.org.pl

2. LECZENIE SKURCZU TĘTNIC WEWNĄTRZCZASZKOWYCH POWSTAŁEGO W PRZEBIEGU SAH

Pomimo stosowania wielu metod terapeutycznych u chorych ze skurczem tętnic wewnątrzczaszkowych dane przedstawione przez różnych autorów świadczą, że powikłanie to stanowi w dalszym ciągu poważny problem kliniczny (Wilkins, 1973; Wilkins, 1980; Auer i wsp., 1982; Allen, 1983). Niepowodzenia w leczeniu skurczu tętnic mózgowych biorą się z faktu, że nie jest dobrze poznana jego etiologia, a z dostępnych prac wynika, że skurcz naczyń wewnątrzczaszkowych jest zjawiskiem bardzo złożonym, będącym skutkiem działania wielu fizjologicznych i patologicznych mechanizmów regulujących światło tętnic i stanowiących o warunkach hemodynamicznych w centralnym układzie nerwowym (White, 1979).
Intencją autora było prześledzenie uznanych na świecie rodzajów postępowania terapeutycznego u chorych ze skurczem naczyń mózgowych oraz próba ich oceny.

2.1. Metody fizjologiczne

W stanie skurczu naczyń wewnątrzczaszkowych dwutlenek węgla nie przejawia obserwowanego w fizjologii działania naczyniorozszerzającego, to też oddychanie mieszanką 7% CO_2 w powietrzu atmosferycznym nie wykazało śladu rozszerzenia naczyń mózgowych na angiogramach u chorych ze skurczem (Pribam, 1965).

http://rcin.org.pl

Nie obserwowano również zwiększenia kalibru naczyń tętniczych mózgu u chorych ze skurczem w przebiegu SAH po zablokowaniu zwoju szyjnego górnego (Allcock, Drake, 1965; Gurdjian, Thomas, 1969) oraz u zwierząt z doświadczalnym skurczem naczyń po wykonaniu ganglionektomii szyjnej górnej (Lande, 1960; Fraser i wsp., 1970; Nagai i wsp., 1975).

Ganglionektomia u tych zwierząt nie miała również działania prewencyjnego w stosunku do skurczu tętnic mózgowych. Podobnym niepowodzeniem terapeutycznym zakończyła się próba hemodilucji u zwierząt z doświadczalnym skurczem naczyń. Zabieg ten miał zdaniem autorów zmniejszyć właściwości adhezyjne płytek krwi oraz możliwości rulonizacji i zapobiec w ten sposób ich rozpadowi i w razie osiągnięcia powodzenia mógłby być zastosowany u chorych po zabiegach neurochirurgicznego zaopatrzenia tętniaka tętnic mózgowych (Kapp i wsp., 1970). W tym fragmencie pracy nie należy pominąć obserwacji u zwierząt z doświadczalnym skurczem naczyń tętniczych, u których poprawę krążenia w dorzeczu skurczonych naczyń starano się uzyskać drogą umiarkowanej farmakologicznie wywołanej hipertensji (Fein, Boulos, 1973). Działanie to z przyczyn oczywistych (np. możliwości powstania kolejnych krwawień śródczaszkowych) nie może być zastosowane w klinice przed operacyjnym wyłączeniem tętniaka z krążenia mózgowego.

http://rcin.org.pl

2.2. Zastosowanie środków rozszerzających mięśniówkę gładką naczyń krwionośnych

Spośród dużej liczby środków farmakologicznych, których podanie powoduje zmniejszenie napięcia mięśniówki naczyń krwionośnych, a zatem ich rozszerzenie, najlepsze efekty w leczeniu skurczu naczyń mózgowych uzyskano po zastosowaniu: papaweryny (Pool, 1958; Lende, 1960; Gurdjian, Thomas, 1969; Kapp i wsp., 1970; Kuwayana i wsp., 1972; Ogata i wsp., 1973; Nagai i wsp., 1975), prokainy (Pool, 1958), roztworu siarczanu magnezu (Kapp i wsp., 1970). Nie zaobserwowano natomiast naczyniorozkurczowego działania w stanach skurczu naczyń mózgowych takich środków jak dihydroergotamina (Mc Henry, Jr., 1972). Nie opisano też poprawy warunków hemodynamicznych w mózgu w stanach skurczu naczyń w grupie chorych znieczulanych halotanem (Smith, 1973). Zostało natomiast stwierdzone, że poza przejściowym działaniem naczyniorozkurczającym w stosunku do patologicznie zwężonych tętnic środki te powodują przede wszystkim poważny spadek ciśnienia tętniczego krwi, a więc mogą tylko pogorszyć przepływ w tkankach mózgu leżących w dorzeczu zwężonej tętnicy. Te fakty uzasadniają zatem wniosek autorów o niestosowaniu w/w specyfików u chorych ze skurczem tętnic wewnątrzczaszkowych (Kuwayana i wsp., 1972; Ogata i wsp., 1973). Podobne zastrzeżenia budzi podawanie chlorpromazyny w stanach skurczu tętnic mózgowych. Środek ten, będąc antagonistą związków alfa-adrenergicznych i serotoniny, powoduje rozszerzenie naczyń krwionośnych. Pomimo dobrych efektów

http://rcin.org.pl

naczyniorozszerzających uzyskanych w badaniach in vitro, podany do przestrzeni podpajęczynówkowej lub dotętniczo powoduje znaczny spadek ciśnienia krwi bez wyraźnego działania naczyniorozkurczowego w stosunku do patologicznie zwężonych tętnic mózgowych (Raynor, McMurtry, 1963; Heros i wsp., 1976).

Ciekawie wyglądają dane dotyczące stosowania infuzji dożylnej nitroprusydku sodu u zwierząt z doświadczalnym skurczem naczyń. Ten najsilniejszy ze znanych środków naczyniorozkurczowych podany w niewielkich (nie powodujących jeszcze hipotensji uogólnionej) oraz w większych dawkach (powodujących spadek ciśnienia tętniczego krwi do poziomu 70-80% wartości kontrolnych), powoduje rozszerzenie patologicznie skurczonych naczyń mózgowych. Obserwowano też rozkurczające działanie nitroprusydku sodu w stanach zwężenia naczyń, gdzie środek ten podawano wraz w dopaminą, nie dopuszczając tym samym do obniżenia ciśnienia perfuzyjnego krwi w tętnicach wewnątrzczaszkowych. Zdaniem autorów mechanizm działania nitroprusydku sodu na skurcz naczyń mózgowych nie został do końca poznany i wymaga jeszcze dalszych pogłębionych badań (Heros i wsp., 1976).

Ostatnio ukazało się wiele prac, w których u chorych ze skurczem tętnic śródczaszkowych zastosowano blokery kanału wapniowego. Obserwacje dotyczą dwóch leków z tej grupy tj. nifedipiny i nimodipiny, z których ten drugi posiada większe powinowactwo do naczyń tętniczych mózgu (Kazda, Hoffmeister, 1979; Towart, 1981; Kazda, Towart, 1982). U podstaw celowości zastosowania blokerów kanału wapniowego w skurczu naczyń

http://rcin.org.pl

wewnątrzczaszkowych leży skojarzenie następujących faktów. Patologiczne zwężenie naczyń mózgowych może być spowodowane działaniem na ich ścianę serotoniny (Allen i wsp., 1974) i jej metabolitów (Toda, 1975), prostaglandyn (Pennink i wsp., 1972), tromboksanu A_2 (Ellis i wsp., 1977), pełnej niezmienionej morfologicznie krwi (Wilkins, 1980), hemoglobiny (Toda i wsp., 1980; Wellum i wsp., 1980), produktów rozpadu erytrocytów (Osaka, 1977), związków powstałych przy degradacji fibrynogenu (Forster i wsp., 1980) i innych czynników np. humoralnych (Toda, 1977; Edvinsson, Owman, 1979; Hubschmann, Kornhauser, 1980, White i wsp., 1980; Conde i wsp., 1981; Hanko i wsp., 1981). W patogenezie skurczu naczyń wymieniany jest również czynnik mechaniczny (Kapp i wsp., 1968). W wymienionych przypadkach dochodzi do wzrostu stężenia jonów wapniowych w komórkach mięśni gładkich tętnic mózgowych (Bolton, 1979; Hass, 1981; Kazda, Towart, 1982; Symon i wsp., 1982; Towart, 1982). We wszystkich tych stanach zablokowanie kanału wapniowego uniemożliwiłoby osiągnięcie stężenia progowego tego jonu w mięśniówce gładkiej, a zatem zapobiegałoby skurczowi lub wręcz rozkurczyło patologicznie zwężone naczynie (Godfraind, Morel, 1978; Cohen, Allen, 1980; Towart, 1981; Kazda, Towart, 1982; Van Breemen i wsp., 1988). Stwierdzono, że pomimo różnego powinowactwa blokerów kanału wapniowego w stosunku do tętnic wewnątrzczaszkowych i obwodowych (Kazda, Hoffmeister, 1979; Kazda, Towart, 1982; Towart, 1981), we wszystkich doświadczeniach in vitro i in vivo obserwowano zadowalający rozkurcz patologicznie zwężonych tętnic po miejscowym i

http://rcin.org.pl

dożylnym podawaniu tych specyfików (Allen i wsp., 1974; Allen, Bahr, 1979; Brandt i wsp., 1979; Edvinsson i wsp., 1979; Kazda i wsp., 1979; Brandt i wsp., 1980; Cohen, Allen, 1980; Kamiya, 1980; Ott, Lechner, 1980; Kazda, Towart, 1981; Towart, 1981; Auer, 1981; Towart, Rerzborn, 1981; Auer i wsp., 1982; Symon i wsp., 1982; Allen i wsp., 1983; Van Breemen i wsp., 1988). Te fakty nie znalazły należytego potwierdzenia w obserwacjach klinicznych (Grotenhuis i wsp., 1984). Autorzy zaproponowali dotętnicze podanie nimodipiny u chorych ze skurczem naczyń wewnątrzczaszkowych. Opisali oni jej przeciwischemiczne działanie u chorych ze skurczem naczyń mózgowych pod warunkiem szybkiego podania leku (tj. w pierwszych dwóch dobach od chwili wystąpienia SAH-u). Późne jego podanie nie gwarantuje już sukcesu, gdyż w naczyniach patologicznie zwężonych dochodzi do obrzękowego zgrubienia ściany, szczególnie obrzęku błony wewnętrznej oraz blaszki sprężystej wewnętrznej (Mizukami i wsp., 1976). Takie zmiany poprzedzają zwykle martwicę ściany tętnicy, a ich wystąpienie mogłoby tłumaczyć brak skuteczności dożylnego zastosowanią blokerów kanału wapniowego w obserwacjach klinicznych. Droga podania tego specyfiku nie wydaje się być istotna. Te spostrzeżenia potwierdza też praca Allena i wsp. (1983), którzy uzyskali pozytywny profilaktyczny efekt w wyniku wczesnego (w stosunku do SAH-u) podania nimodipiny drogą doustną u chorych ze skurczem naczyń wewnątrzczaszkowych.

http://rcin.org.pl

2.3. Zastosowanie leków antyfibrynolitycznych w leczeniu skurczu naczyń wewnątrzczaszkowych

Wśród leków antyfibrynolitycznych używanych w leczeniu skurczu naczyń mózgowych u pacjentów z krwawieniem podpajęczynówkowym należy wymienić kwas epsilon-aminokapronowy, kwas p-aminometylobenzoesowy oraz kwas trans-4-/aminometylo/ cykloheksanobenzoesowy. Stwierdzono, że podawaniu tych związków w dawkach terapeutycznych nie towarzyszy praktycznie żaden efekt toksyczny. Nie obserwowano również różnic w efektach działania któregokolwiek z tych leków (Davidson, 1980). Czwarty z nich stosowany w w/w stanach - aprotinina - jest inhibitorem proteaz. Wykazuje ona gorsze właściwości antykoagulacyjne od środków wymienionych powyżej (Hindersin i wsp., 1984). Obserwowano również u chorych leczonych tym specyfikiem reakcje anafilaktyczne (Proud, Chamberlain, 1976). Zostało stwierdzone (w oparciu o zintegrowane, prowadzone w wielu ośrodkach badania), że u pacjentów z krwawieniem podpajęczynówkowym powikłanym skurczem naczyń mózgowych terapia antyfibrynolityczna powodowała zmniejszoną częstość pojawiania się powtórnych krwawień. Niestety powikłana była częstymi epizodami występowania deficytu neurologicznego i wodogłowia. Nie zmniejszała ona również znamiennie śmiertelności w grupie chorych z przebytym SAH-em leczonych antyfibrynolitycznie (Kassel i wsp., 1984). Do tej pory celowość stosowania terapii antyfibrynolitycznej u chorych ze skurczem naczyń wewnątrzczaszkowych budzi wiele kontrowersji (Vermoulen,

http://rcin.org.pl

Huizelaar, 1980; Ramirez-Lassepas, 1981).

2.4. Efekt selektywnego zablokowania syntetazy tromboksanu A_2 u chorych ze skurczem naczyń wewnątrzczaszkowych po operacji pękniętego tętniaka mózgu

Problem szybkości wkroczenia z interwencją neurochirurgiczną u osób z pękniętym tętniakiem mózgu w literaturze światowej budzi wiele kontrowersji. Wiadomo, że wcześnie wykonany zabieg połączony z ewakuacją krwi z przestrzeni podpajęczynówkowej skutecznie zabezpiecza pacjentów przed ponownym krwawieniem oraz incydentami ischemii CUN (Hunt, Miller, 1977; Sano, Saito, 1978; Samson i wsp., 1979; Suzuki i wsp., 1979; Kassell i wsp., 1981; Ljungren i wsp., 1981, Weir, Aronyk, 1981; Hugenholtz, Elgie, 1982; Mizukami i wsp., 1982; Taneda, 1982; Yamamoto i wsp., 1983). U chorych operowanych w pierwszych trzech dobach od krwawienia podpajęczynówkowego obserwowano statystycznie rzadziej skurcz naczyń śródczaszkowych. Jednak jest rzeczą oczywistą, że udana operacja nie jest w stanie całkowicie usunąć krwi lub skrzepów z przestrzeni podpajęczynówkowej, a zatem odsunąć zagrożenie odległym skurczem tętnic mózgowych u chorych z pękniętym tętniakiem (Ljungen i wsp., 1981, Hugenholtz, Elgie, 1982; Mizukami i wsp., 1982, Taneda, 1982; Yamamoto i wsp., 1983). W tych to właśnie przypadkach polecane jest wczesne stosowanie blokerów syntetazy tromboksanu A_2 (Tani i wsp., 1984). Lekami z tej grupy użytymi w klinice skurczu naczyń są dwa związki oznaczone symbolami OKY-1581 (Smith,

http://rcin.org.pl

Jubiz, 1981) i OKY 0.46 (Fukumori i wsp., 1984).

Z dostępnych badań wiadomo, że dożylne podanie OKY-1581 u chorych operowanych z powodu pęknięcia tętniaka śródczaszkowego nie wpływa istotnie na obserwowany angiograficznie skurcz naczyń tętniczych mózgu. Z drugiej zaś strony stopień zwężenia naczyń w grupie chorych leczonych tym preparatem jest nieznacznie mniejszy niż u chorych leczonych klasycznie (Tani i wsp., 1984). Zdaniem tych autorów stan skurczu naczyń mózgowych w obrazie angiograficznym jest także zależny od czasu wykonania pooperacyjnej angiografii, indywidualnej reaktywności naczyń mózgowych oraz ilości skrzepłej krwi wypełniającej naczynia krwionośne. Ten wątpliwej jakości wpływ na leczenie chorych ze skurczem naczyń mózgowych mogą przybliżać następujące obserwacje. Stwierdzono w badaniach eksperymentalnych, że doświadczalnemu skurczowi naczyń wewnątrzczaszkowych towarzyszy wprawdzie spadek syntezy PGI_2 (jest to jedna z najsilniejszych substancji endogennych działających rozkurczowo na tętnice mózgu) lecz nie wykrywano przy użyciu metod chromatograficznych tromboksanu A_2 w warunkach normalnych i skurczu naczyń (Maeda i wsp., 1981). Dlatego też dożylna infuzja OKY 1581 w ilości 50 ug/kg/min przez okres 2 godzin lub prostacykliny PGI_2 w ilości 75 ng/kg/min przez okres 15 minut u zwierząt z doświadczalnym skurczem naczyń mózgowych nie powodowała angiograficznie wykrywalnego cofania się cech skurczu (Fukumori i wsp., 1983; Fukumori i wsp., 1984).

W badaniach pośmiertnych u pacjentów zmarłych na zawał mózgu

http://rcin.org.pl

w przebiegu pękniętego tętniaka śródczaszkowego stwierdzono, że uszkodzenie śródbłonka naczyń tętniczych sięga daleko poza miejsce krwawienia (Crompton, 1964). Ciekawe, że w tętnicach z uszkodzonym śródbłonkiem nie znaleziono skrzepu krwi choć były one związane ze strefą mózgu dotkniętą malacją (Crompton, 1964). Podawanie blokerów syntetazy tromboksanu A_2 u ludzi i królików powoduje zablokowanie zdolności agregacyjnych płytek krwi indukowanych przez kwas arachidonowy lub kolagen i zapobiega zatem powstawaniu skrzepu (Smith, Jubiz, 1981).

Wykazano, że ostre częściowe niedokrwienie CUN prowadzi do wzrostu aktywności PGE_2 w tkankach mózgu po okresie ok. 5 min od początku ischemii. Ten poziom utrzymuje się przez około 15 min, natomiast poziom tromboksanu B_2 jest podwyższony przez cały czas trwania ischemii. Ta zwiększona synteza PGE_2 i tromboksanu A_2 jest odpowiedzialna zdaniem autorów za skurcz lokalnych naczyń krwionośnych (Morgan i wsp., 1972; White i wsp., 1975) i co za tym idzie zmniejszenie się lokalnego przepływu krwi (Yamamoto i wsp., 1972; Grubb i wsp., 1977; Pickard i wsp., 1977). Takie same substancje prostaglandynowe są produkowane w niedokrwionej tkance w stanie skurczu naczyń, jednakże regulacja lokalnego mikrokrążenia w tych przypadkach nie daje się dobrze wytłumaczyć tylko w oparciu o zaburzenia metabolizmu prostaglandyn (Tani i wsp., 1984). Należy dodać, że zastosowanie indometacyny (niespecyficzny bloker syntetazy prostaglandyn) u szczurów z niepełnym niedokrwieniem CUN powoduje zmniejszenie poziomu PGE_2 i TXB_2 przyspieszając powrót czynności bioelektrycznej mózgu po przywróceniu krążenia

http://rcin.org.pl

poprzez polepszenie rewaskularyzacji tkanek dotkniętych ischemią (Shohami i wsp., 1982). Tak samo zresztą zwiększona produkcja TXA_2 w niedokrwionych tkankach mózgu wskazuje, że uzasadniona wydaje się teza stosowania inhibitorów syntetazy tromboksanu A_2 celem poprawienia regionalnego mikrokrążenia w obszarach mózgu leżących w dorzeczu patologicznie zwężonego naczynia (Tani i wsp., 1984). Podając blokery syntetazy tromboksanu A_2 (OKY-1581 i OKY 0.46) zauważono wzrost regionalnego przepływu mózgowego, poprawę stanu neurologicznego oraz zmniejszenie częstości występowania skurczu naczyń śródczaszkowych u ludzi i zwierząt z krwawieniem podpajęczynówkowym (Fukumori i wsp., 1984; Tani i wsp., 1984). Pozytywne skutki kliniczne podawania blokerów syntetazy tromboksanu A_2 dotyczą pacjentów w II i III grupie wg podziału Hunta-Hessa (Hunt, Hess, 1968). Nie zaobserwowano ich natomiast u pacjentów w grupie IV (Tani i wsp., 1984). Jest to spowodowane zdaniem autorów występowaniem w tym wypadku takich powikłań pęknięcia tętniaka śródczaszkowego jak rozległe krwiaki śródmózgowe, śródkomorowe czy skroniowe, których obecność znacznie pogarsza rokowanie odnośnie zdrowia i życia (Ljungren i wsp., 1981; Mohr i wsp., 1983; Wheelock i wsp., 1983) niezależnie od ewentualnego stosowania blokerów syntetazy tromboksanu A_2 (Tani i wsp., 1984).

Zacytowane rozbieżności w piśmiennictwie dotyczące użycia blokerów syntetazy tromboksanu autor pozostawia bez komentarza. Zastanawiający jest również fakt, że pomimo wątpliwych efektów ter[illegible]znych środki te zajmują bardzo dużo miejsca w

http://rcin.org.pl

światowych badaniach.

2.5. Zastosowanie środków działających na układ adrenergiczny w stanach skurczu naczyń wewnątrzczaszkowych

Forbes i Wolf (1928) wykazali, że drażnienie zwoju szyjnego górnego powoduje ipsilateralny skurcz naczyń mózgowych. Ponadto stwierdzono przy pomocy metod fluorescencyjnych dużą liczbę włókien adrenergicznych w ścianie tętnic koła tętniczego Willisa. Jednak zależność pomiędzy skurczem naczyń śródczaszkowych a wpływem układu adrenergicznego na te naczynia jest nadal bardzo niejasna (Gurdjian i wsp., 1958; Sokoloff, 1959; White, 1963; Schneck, Kricheff, 1964; Nielsen, Owman, 1967, Lassen, 1968; Nelson, Rennels, 1970).
Z drugiej strony rozkurczowe działanie blokerów adrenergicznych na patologicznie zwężone naczynia wskazuje, że w czasie skurczu pozostają one pod spastycznym wpływem układu adrenergicznego (Pool, 1972).

2.5.1. Obserwacje z użyciem α-blokerów adrenergicznych

Zapobieganie przy użyciu fentolaminy skurczowi naczyń tętniczych uzyskanemu drogą stymulacji elektrycznej i mechanicznej zostało opisane przez Lendego (1960). Obserwacje te dotyczyły niestety wczesnej fazy skurczu. Dobre efekty zapobiegania rozwiniętemu skurczowi naczyń wewnątrzczaszkowych zanotowano w badaniach, w których do przydanki patologicznie

http://rcin.org.pl

zwężonych tętnic podawano fenoksybenzaminę (Fraser i wsp., 1970). W tych samych badaniach nie stwierdzono różnic w wynikach podawania α- blokerów adrenergicznych po uprzednio wykonanej ganglionektomii szyjnej-górnej. Na tej podstawie autorzy wyciągają wniosek, że substancje naczyniokurczące uwalniane za pośrednictwem układu adrenergicznego nie są przyczyną skurczu naczyń mózgowych i sugerują, że substancje kurczące naczynie krwionośne, a znajdujące się we krwi, związane są przede wszystkim z receptorami α-adrenergicznymi znajdującymi się w ścianie tych naczyń. W innych eksperymentach zauważono, że fentolamina podana po ganglionektomii szyjnej-górnej działa silniej naczyniorozkurczowo w stosunku do zwężonych patologicznie naczyń niż podana przy zachowanej integralności układu adrenergicznego (Nagai i wsp., 1975). Ta obserwacja zdaniem autorów potwierdza również wniosek o bezpośrednim działaniu zastosowanego specyfiku na ścianę zwężonego naczynia. Nie wszystkie α-blokery adrenergiczne posiadają analogiczne działanie w stosunku do naczyń mózgowych objętych skurczem. Tak np. miejscowo zastosowana fentolamina rozkurcza uprzednio zwężone tętnice mózgu po wstrzyknięciu krwi do przestrzeni podpajęczynówkowej lub mechanicznym drażnieniu, podczas gdy fenoksybenzamina nie wykazuje działania rozkurczowego w stosunku do tętnic zwężonych w wyniku mechanicznego drażnienia (Flamm, Ransohoff, 1972; Flamm i wsp., 1972). To sugeruje, że skurcz naczyń mózgowych jest zjawiskiem złożonym, nie powodowanym wyłącznie poprzez stymulację układu adrenergicznego. Stąd też bierze się sugestia, że fentolamina

http://rcin.org.pl

działa zarówno bezpośrednio na ścianę zwężonych naczyń krwionośnych jak też poprzez blokowanie receptorów α-adrenergicznych (Taylor i wsp., 1965; Taylor i wsp., 1965). Wykazano również, że α-blokery działają tylko we wczesnej fazie skurczu naczyń mózgowych (Nagai i wsp., 1975).

2.5.2. Obserwacje z użyciem środków działających na receptor β - adrenergiczny

Spostrzeżenie, że propranolol rozszerza naczynia tętnicze zwężone eksperymentalnie przez związki baru, nasunęło przypuszczenie, że lek ten może być zastosowany w terapii innych postaci skurczu naczyń wewnątrzczaszkowych (Rosenblum, 1969). Spostrzeżenie to potwierdzają również doświadczenia Facka i wsp., którzy zauważyli wazodilatacyjny wpływ β-blokerów w stosunku do naczyń mózgowych skurczonych w przebiegu hiperwentylacji (Fack i wsp., 1968). Jednak doświadczenia innych autorów podających β- blokery w różnych postaciach skurczu naczyń doprowądziły do konkluzji, że substancje te nie mają żadnego wpływu na ściany naczyń patologicznie zwężonych tak we wczesnej jak i późnej postaci skurczu naczyń mózgowych (Nielsen i wsp., 1971). O udziale β-recepcji adrenergicznej w regulacji światła naczyń mówią obserwacje kliniczne Sundta (1975). Autor ten uzyskał dobre efekty terapeutyczne u chorych ze skurczem naczyń śródczaszkowych leczonych izoproterenolem. Obserwacje te potwierdzają wyniki Norwooda i wsp. (1975), którzy opisali pozytywne działanie salbutamolu na tętnice mózgu

http://rcin.org.pl

zwężone w czasie eksperymentalnie wywołanego krwawienia podpajęczynówkowego u małp.

2.6. Wpływ blokerów serotoniny na patologiczny skurcz naczyń wewnątrzczaszkowych

Silne właściwości kurczenia naczyń krwionośnych mózgu przez serotoninę uwalnianą z wynaczynionej do przestrzeni podpajęczynówkowej krwi zostały wielokrotnie opisane (Raynor i wsp. 1961; Karlsberg i wsp., 1963; Allcock, 1966; Brawley i wsp., 1968). Jednak jej rzeczywista rola w skurczu naczyń stanowi przedmiot trwających kontrowersji. Na dowód można przytoczyć następujące obserwacje. Zostało stwierdzone, że dotętnicze podanie serotoniny u zwierząt z nienaruszoną barierą krew-mózg powodowało umiarkowany wzrost przepływu mózgowego sugerujący rozkurczenie łożyska tętniczego mózgu (Harper, Mac Kenzie, 1977). Zervas i wsp. (1973) dowiedli, że krew pobierana od zwierząt rezerpinizowanych (rezerpina jest środkiem uwalniającym serotoninę z jej zakończeń i umożliwiającym jej metaboliczny rozkład przez monoaminooksydazy) i podana do przestrzeni podpajęczynówkowej psów i małp nie posiada zdolności kurczących w stosunku do tętnic mózgu. Wreszcie Boullin i wsp. (wg Tagari i wsp., 1983) donoszą o nieudanych próbach wywołania skurczu naczyń mózgowych przez wstrzyknięcie krwi do przestrzeni podpajęczynówkowej u zwierząt, którym poprzednio tą drogą podano środek będący antagonistą serotoniny. Ponadto podanie serotoniny do przestrzeni

http://rcin.org.pl

podpajęczynówkowej powoduje krócej trwający i mniej nasilony skurcz naczyń mózgowych, niż przy podaniu tą drogą pełnej krwi tętniczej. Ta obserwacja wskazuje, że serotonina nie jest jedynym ważnym czynnikiem biorącym udział w powstawaniu skurczu naczyń w przebiegu krwawienia podpajęczynówkowego (Zervas i wsp., 1973). Ostatnia obserwacja tłumaczy też, że mogą istnieć różnice w interpretacji wyników mówiących o udziale serotoniny w powstawaniu skurczu naczyń wewnątrzczaszkowych. Szczególnie uzasadnia to rozbieżności działania serotoniny pomiędzy przewlekłym eksperymentalnie wywołanym skurczem naczyń, a skurczem występującym u pacjentów poddanych operacji chirurgicznego zaopatrzenia pękniętego tętniaka mózgu.

Wydaje się nie podlegać dyskusji, że w płynie mózgowo rdzeniowym pobranym od pacjentów w czasie operacji znajdowano substancje serotoninopodobne powodujące in vitro skurcz tętnic mózgowych (Boullin i wsp., 1976; Blaso, Boullin, 1978; Boullin i wsp., 1981; Tagari i wsp., 1983).

Wiadomo również, że wysoki poziom serotoniny u pacjentów z pękniętym tętniakiem mózgu wpływa na obraz skurczu naczyń wewnątrzczaszkowych występujący po operacji (Voldby i wsp., 1982). Wyniki te potwierdzają też obserwacje innych autorów (Tagari i wsp., 1983) o prawdopodobnym naczyniokurczącym wpływie serotoniny u chorych ze skurczem naczyń występującym po przebytym zabiegu operacyjnym. W tych też przypadkach uzasadnione wydaje się przeciwdziałanie skutkom skurczu naczyń mózgowych poprzez dożylne lub podpajęczynówkowe podanie blokerów serotoniny (Tagari i wsp., 1983).

http://rcin.org.pl

Na zakończenie należy dodać, że w tej części pracy intencją autora był przegląd najczęściej stosowanych metod leczenia farmakologicznego skurczu naczyń wewnątrzczaszkowych. Przytoczone tu metody znalazły zastosowanie w terapii u pacjentów. Podano również zastrzeżenia innych autorów odnośnie stosowania wymienionych leków. Obecnie rozważa się możliwość wprowadzenia innych specyfików u chorych ze skurczem naczyń mózgowych, takich jak blokery konwertazy angiotensyny II oraz blokery wazopresyny (Andrews i wsp., 1982; Katusic i wsp., 1984). Jednak prace te znajdują się jeszcze w stadium niezbyt zaawansownych eksperymentów.

http://rcin.org.pl

2.7. Rokowanie w skurczu naczyń wewnątrzczaszkowych w zależności od czasu wykonania zabiegu operacyjnego

O powodzeniu leczenia skurczu naczyń mózgowych stanowi w dużej mierze czas wykonania zabiegu operacyjnego polegającego na chirurgicznym zaopatrzeniu tętniaka jako potencjalnego źródła skurczu naczyń wewnątrzczaszkowych.
Prześledźmy zatem jak wpływa on na rokowanie u pacjentów ze skurczem naczyń mózgowych. Krytycznych danych na ten temat dostarcza praca v.d. Werfa (1972):

	Ilość	Stan neurologiczny wg Botterella (przed zabiegiem)	Wyniki operacji: śmierć lub duży deficyt neurologiczny	Wyniki operacji: dobry lub bardzo dobry
< 1 tydzień	14%	I	0%	16%
	40%	II	50%	33%
	85%	III	85%	-
1-2 tygodnie		I	0%	50%
		II	50%	50%
		III	50%	-
> 2 tygodnie		I	-	16%
		II	-	80%
		III	-	-

http://rcin.org.pl

Po przytoczeniu tych danych nasuwa się przypuszczenie, że nawet w tak zdawałoby się podstawowej kwestii jak odpowiedź na pytanie; kiedy operować? współczesny stan wiedzy nie pozwala dać jednoznacznej odpowiedzi.

W oparciu o duży materiał kliniczny (722 przypadki) Sundt i wsp. (1982) twierdzą kategorycznie, że szybka operacja nie wpływa na częstość zagrożenia pooperacyjnym skurczem tętnic mózgowych u chorych w grupie I. Natomiast ta sama szybka operacja w grupie II znacząco nasila częstość powikłań pooperacyjnych w postaci skurczu naczyń wewnątrzczaszkowych. Nieco inaczej wygląda zagrożenie skurczem naczyń jak również ponownym krwawieniem u ludzi z krwawieniem podpajęczynówkowym (Ryc. 3) w świetle badań Kasella i Boariniego (1985).

Jak wynika z powyższego, prawdopodobieństwo wystąpienia skurczu naczyń mózgowych osiąga swój szczyt ok. 7-8 dnia od chwili SAH-u i maleje (utrzymując się na wysokim poziomie) pomiędzy 3-14 dniem od wystąpienia krwawienia podpajęczynówkowego. Stąd też uzasadniony wydaje się wniosek, że rokowanie u pacjentów ze skurczem naczyń śródczaszkowych w wyniku pęknięcia tętniaka mózgu zależy indywidualnie od stanu przedoperacyjnego pacjenta, wrażliwości na zastosowane leczenie farmakologiczne oraz czasu i sposobu wykonania zabiegu neurochirurgicznego.

Z analizy obszernego materiału operacyjnego wynika, że ryzyko śmiertelności wzrasta z 12% u chorych bez skurczu naczyń do 28% w przypadkach jego wystąpienia. Istnieje również zależność klinicznego stanu chorych od obecności skurczu naczyń mózgowych.

http://rcin.org.pl

U około 80% chorych z III-V stopniem ciężkości wg. Botterella stwierdzono skurcz naczyń wewnątrzczaszkowych, natomiast w grupie I-II odsetek ten wynosił zaledwie 20% (Hołyst, Tokan, 1977).

Najlepszym terminem wykonania chirurgicznego zaopatrzenia tętniaka mózgu wydaje się być okres do 72 godzin lub po 10 dobie od krwawienia. Biorąc pod uwagę stan pacjentów (wg skali Hunta-Hessa) Sano (1983) stwierdził, że nie ma znacznych różnic w śmiertelności pacjentów z grup I i II operowanych w pierwszym lub drugim tygodniu po SAH. Różnica ta dotyczyła grupy III, w której znacząco większa śmiertelność obserwowana była między 3 a 7 dobą, niż między 1 a 3. Śmiertelności pacjentów z grup I, II, III operowanych w czasie 72 godzin od krwawienia nie wykazały również znaczących różnic. Z powyższych danych wynikało, że pacjenci z grupy I i II mogą być operowani w każdym czasie po SAH, z grupy III między 1 a 3 dobą, ale nie między 3 a 7. Dla grupy IV autorzy zalecają późniejszy termin operacji.

Pomimo rozbieżności literaturowych światowe tendencje dążą w kierunku wczesnych (do 72 godz. od SAH) zabiegów operacyjnych. Przy uwzględnieniu zastrzeżeń różnych autorów dotyczących prawdopodobieństwa wystąpienia pooperacyjnego skurczu naczyń, jak też zależności pomiędzy rokowaniem a stanem neurologicznym pacjenta w chwili operacji, wprowadzenie wczesnych zabiegów chirurgicznego zaopatrzenia tętniaka śródczaszkowego stanowi poważny skok jakościowy w terapii skurczu naczyń i zapobieganiu deficytowi neurologicznemu.

http://rcin.org.pl

3. MODEL DOŚWIADCZALNY SKURCZU TĘTNIC MÓZGOWYCH I UZASADNIENIE JEGO WYBORU

Dużym uproszczeniem byłoby stwierdzenie, że skurcz naczyń wewnątrzczaszkowych stanowi jedyne powikłanie pęknięcia tętniaka mózgowego. Jest on jednak częstym i bardzo niebezpiecznym następstwem krwawienia podpajęczynówkowego. Fakt, że pęknięciu tętniaka wewnątrzczaszkowego powikłanego skurczem naczyń towarzyszy bardzo zróżnicowany obraz chorobowy zależny od wielu czynników, sugeruje, że procesy zachodzące wewnątrz czaszki są bardzo skomplikowane i wielotorowe. Obraz ostateczny zaś wydaje się zależeć od integralności mechanizmów obronnych uruchomionych pęknięciem tętniaka (Ryc. 4). Z przedstawionego diagramu wg Mathew i wsp. (cyt. wg Hołyst, 1983) wynika, że uszkodzenie CUN spowodowane krwawieniem podpajęczynówkowym może wynikać nie tylko ze skurczu naczyń wewnątrzczaszkowych w mechanizmach już opisanych lecz zaciśnięcia ich per se na skutek rozwijania się ciastnoty śródczaszkowej związanej z wodogłowiem. Oczywiście taki mechanizm niedokrwienia będzie wymagał innego postępowania terapeutycznego.

Wśród problemów podejścia eksperymentalnego celem zbadania mechanizmu skurczu naczyń wewnątrzczaszkowych poważne miejsce zajmuje model doświadczeń na zwierzętach. Dotychczasowe badania donoszą, że podawaniem pewnych środków farmakologicznych uzyskano angiograficznie udokumentowaną poprawę i rozkurcz patologicznie zwężonych uprzednio tętnic (Varsos i wsp., 1983).

http://rcin.org.pl

Z drugiej strony wiadomo, że zastosowanie tych samych leków, szczególnie w przedłużającym się skurczu naczyń mózgowych u ludzi, nie prowadzi do sukcesów terapeutycznych (o czym była już mowa w rozdziale 1.1 i 2).

W wielu modelach doświadczalnych długotrwałego skurczu naczyń mózgowych autorzy starali się uzyskać obraz obserwowany u ludzi. W tej grupie badań należy wymienić próby wywołania odległego skurczu naczyniowego i towarzyszących mu zmian neurologicznych u małp. Angiograficznie udokumentowane zwężenie naczyń mózgowych w tym modelu trwało ponad 1 tydzień (Simeone i wsp., 1968; Echlin, 1971; Fein i wsp., 1974). Niestety wysoka śmiertelność (75%) oraz brak zmian histopatologicznych charakterystycznych dla analogicznej patologii u ludzi (Crompton, 1964; Conway, McDonald, 1972; Hughes, 1980; Mizukami i wsp., 1980; Peerless i wsp., 1980) stawia temu modelowi określone zastrzeżenia (Weir i wsp., 1970).

Inni badacze obserwowali chroniczny skurcz tętnic mózgu na angiogramach u psów, którym podawano jednorazowo do przestrzeni podpajęczynówkowej własną krew tętniczą (Wilkins, Levitt, 1970; Kuwayama i wsp., 1972; Tanabe i wsp., 1978; Tani i wsp., 1978). Rezultatem tych badań były zmiany histopatologiczne dotyczące błony wewnętrznej oraz mionekroza naczyń podstawy mózgu w odpowiedzi na podanie do zbiornika skrzyżowania nerwów wzrokowych własnej krwi tętniczej w ilości 6-10 cc (jest to duża ilość zważywszy, że pies posiada około 11 cc płynu mózgowo-rdzeniowego) (Hoerlein, 1971). Niestety w odróżnieniu od sytuacji klinicznej naczynia te reagowały rozkurczem na

http://rcin.org.pl

zastosowane leki (Kuwayama i wsp., 1972).

Prawdziwym przełomem w badaniach doświadczalnych problemu skurczu naczyń wewnątrzczaszkowych jako powikłania krwawienia podpajęczynówkowego było opracowanie modelu u zwierząt przez Varsosa i wsp. (1983) ("two-hemorrhage" model). Autorzy podawali zwierzętom dwukrotnie krew do przestrzeni podpajęczynówkowej w odstępach 48 godz. Obserwacje prowadzono przez 5 dni od chwili pierwszego wstrzyknięcia krwi. Obraz angiograficzny naczyń mózgowych uzyskany w tym modelu bardzo dobrze korespondował z angiogramami pacjentów po krwawieniu podpajęczynówkowym (Weir i wsp., 1978). Otrzymany w ten sposób skurcz naczyń redukował światło tętnic do około 50% wartości kontrolnych i utrzymywał się przez okres ponad 5 dni. Ten fakt upoważnił autorów do twierdzenia, że mają do czynienia z chronicznym skurczem naczyń mózgowych nie zaś artefaktem związanym z angiografią, kaniulowaniem tętnicy lub mechanicznym uszkodzeniem CUN w wyniku podpotylicznego nakłucia wykonywanego w celu podania krwi tętniczej do przestrzeni podpajęczynówkowej (Kapp i wsp., 1968; Arutiunov i wsp., 1974).

W modelu tym znaleziono również analogię między czasem trwania i nasileniem skurczu u ludzi (Weir i wsp., 1970; Liszczak i wsp., 1983) przy czym fakt dwukrotnego podania krwi do przestrzeni podpajęczynówkowej nie powodował tak często śmierci zwierzęcia, jak jednorazowe jej podanie lecz w dużych objętościach. Analizując angiogramy zwierząt przez czas trwania eksperymentu wykazano, że pierwsze wstrzyknięcie krwi do przestrzeni podpajęczynówkowej uczula leżące tam tętnice, a

http://rcin.org.pl

następne jej podanie powoduje długotrwały i rozległy skurcz naczyń mózgu (Liszczak i wsp., 1983). Jak już powiedziano ultrastrulturalne zmiany obserwowane w tym modelu doświadczalnym przypominały analogiczne opisywane u ludzi ze skurczem naczyń wewnątrzczaszkowych. Był to widoczny w mikroskopie elektronowym obrzęk śródbłonka naczyń oraz warstwy podśródbłonkowej prowadzący do jego pofałdowania. Nekroza mięśniówki naczyń oraz wakuolizacja siatki endoplazmatycznej komórek śródbłonka dopełniały obrazu mikroskopowego naczyń tętniczych mózgu dotkniętych skurczem (Hughes, Schianchi, 1978; Liszczak i wsp., 1983; Varsos i wsp., 1983).

Obserwowano również uszkodzenie zmielinizowanych włókien nerwowych w ścianie patologicznie skurczonej tętnicy (Liszczak i wsp., 1983) w 30 dni po wykonaniu doświadczalnego krwawienia podpajęczynówkowego. Zresztą fakt występowania zmian ultrastrukturalnych w ścianie tętnic u ludzi ze skurczem naczyń wewnątrzczaszkowych jest w dalszym ciągu bardzo kontrowersyjny (Crompton, 1964; Conway, Mc Donald, 1972; Hughes, Schianchi, 1978; Tanabe i wsp., 1978; Tani i wsp., 1978; Mizukami i wsp., 1980; Peerless i wsp., 1980).

Są jednak doniesienia, że w skurczu naczyń tętniczych mózgu tak u ludzi jak i zwierząt doświadczalnych nie znajdowano w ścianie naczyń żadnych uchwytnych zmian o cechach angiopatii (Eldevik i wsp., 1981).

Niezwykle ciekawie brzmią wywody autorów dotyczące prawdopodobnego mechanizmu skurczu naczyń tętniczych mózgu obserwowanego w tym modelu (Liszczak i wsp., 1983). Otóż

http://rcin.org.pl

podejrzewają oni, że w patogenezie skurczu bierze udział krew znajdująca się w przydance naczyń przebiegających przez zbiorniki podpajęczynówkowe podstawy mózgu. Elementy morfotyczne krwi mogą zatykać kanały znajdujące się w ścianie naczynia a mające ujście na zewnątrz, które zdaniem Zervasa i wsp. (1982) spełniają rolę odżywczą w stosunku do mięśniówki ściany naczynia analogicznie do vasa-vasorum. Nic więc dziwnego, że ich zatkanie może być przyczyną zmian mionekrotycznych. Oczywiście przyczyną skurczu może być zatkanie tych kanałów przez produkty rozpadu krwinek (Osaka, 1977), lub też komórki tuczne, które zdaniem Feleiro i wsp. (1981) odpowiedzialne są za skurcz tętnic wewnątrzczaszkowych w przebiegu krwawienia podpajęczynówkowego.

Ostatnią, bardzo ważną rzeczą pozytywnie wyróżniającą ten model skurczu naczyń wewnątrzczaszkowych jest fakt, że leki naczyniorozkurczowe stosowane u ludzi nie rozszerzają światła naczynia patologicznie zwężonego (tak zresztą jak ma to miejsce u pacjentów ze skurczem tętnic mózgowych w przebiegu SAH). Dotyczy to podawanej w tym modelu dożylnie aminofiliny, nifedipiny oraz papaweryny. Nie uzyskano też efektu terapeutycznego podając dożylnie roztwór nitrogliceryny w ciągłej infuzji i prostacykliny (Liszczak i wsp., 1983; Varsos i wsp., 1983).

W przedstawionych badaniach autor posłużył się modelem zaproponowanym przez Liszczaka i wsp. (1984). Jest on adaptacją opisanego modelu "two-hemorrhage", który w oryginale opracowano dla eksperymentów u psów.

http://rcin.org.pl

W zastosowanym podejściu doświadczalnym obserwowano również zmiany histopatologiczne i ultrastrukturalne, które opisano w tym rozdziale. Skurczowi naczyń krwionośnych u królików, towarzyszył również obrzęk okolicy okołowyściółkowej, poszerzenie układu komorowego oraz zmiany mikroskopowe w rzęskach ependymy oraz splotu naczyniówkowego komór mózgu.

Autor zdaje sobie sprawę, że różnice gatunkowe w budowie histologicznej naczyń mózgowych, oraz różnice w mechanizmach regulacji ich światła każą niezwykle ostrożnie porównywać wyniki otrzymane w eksperymantach u tych dwóch gatunków zwierząt (Duckles i wsp., 1977; Cox, 1978; Heistad i wsp., 1982).

http://rcin.org.pl

4. CEL BADAŃ

Zmiejszenie światła tętnic koła Willisa odbywa się poprzez zmiany degeneracyjne ściany naczyń takie jak nadmierne pogrubienie śródbłonka, segmentacja myofibrylli, uszkodzenie sarkolemmy oraz występująca w skrajnych przypadkach mionekroza. Podobny obraz obserwuje się w doświadczalnej angiopatii tętnic wewnątrzczaszkowych spowodowanej wstrzyknięciem do przestrzeni podpajęczynówkowej mediatora układu sympatycznego - noradrenaliny. Wzrost poziomu katecholamin spowodowany krwawieniem podpajęczynówkowym powoduje zmiany o typie wyżej opisanych także w mięśniu sercowym (Alksne, Greenhoot, 1974).

Intencją pracy było prześledzenie ultrastruktury naczyń poszczególnych odcinków koła tętniczego podstawy mózgu w przebiegu doświadczalnego krwawienia podpajęczynówkowego.

Równocześnie badana była gęstość splotów autonomicznych naczyń podstawy mózgu oraz wpływ układu noradrenergicznego na ultrastrukturalny obraz ściany tętnic wewnątrzczaszkowych.

Starano się również prześledzić zmiany gęstości splotów układu cholinergicznego obserwowane w tym modelu. Pod tym względem jest to drugie na świecie opracowanie dotyczące zmian stopnia aktywności układu cholinergicznego tętnic koła Willisa w doświadczalnym krwawieniu podpajęczynówkowym, a pierwsze w proponowanym układzie eksperymentalnym.

Na zakończenie należy wyjaśnić dlaczego poddawano analizie poszczególne odcinki koła tętniczego Willisa zamiast

http://rcin.org.pl

opracowania zbiorczego w poszczególnych grupach doświadczalnych. Pewną próbą wytłumaczenia jest przedstawienie odrębności w badaniu tego, zdawałoby się, stałego fragmentu unaczynienia wewnątrzczaszkowego. Wydaje się, że skurcz niektórych tętnic w przebiegu krwawienia podpajęczynówkowego (Ryc. 5) mógłby być przyczyną deficytu neurologicznego zależnego od typu ukrwienia (Callow, 1980).

Zróżnicowana zależność pomiędzy deficytem neurologicznym obserwowanym u ludzi z pękniętym tętniakiem mózgu powikłanym skurczem naczyń wewnątrzczaszkowych nasunęła autorowi pewne refleksje. Czy zjawisko patologicznego zwężenia naczyń w przebiegu SAH pozostaje w związku przyczynowo-skutkowym z uszkodzeniem centralnego układu nerwowego? Wiadomo przecież, że potwierdzony angiograficznie skurcz naczyń wewnątrzczaszkowych nie zawsze bywa powikłany deficytem neurologicznym, jak też stan neurologiczny pacjenta nie zawsze można tłumaczyć obrazem angiograficznym tętnic mózgowych. Teoretycznie istnieje możliwość, że krew w przestrzeni podpajęczynówkowej może uszkadzać neurony. Zdaniem autora zaproponowana sekwencja doświadczeń mogłaby wskazać na krew jako przyczynę neurotoksemii, nie zawsze związanej z niedokrwiennym, a więc odnaczyniowym uszkodzeniem tkanek mózgu.

http://rcin.org.pl

5. MATERIAŁ I METODY

5.1. Zwierzęta doświadczalne

W prezentowanej pracy użyłem nierasowych królików obu płci, bardzo zróżnicowanych wiekowo od 2.5 do 36 miesięcy życia i wagi odpowiednio 1.7 - 6.5 kg. Takie podejście metodyczne wydało się uzasadnione, zważywszy, że krwawienie podpajęczynówkowe i towarzyszący mu skurcz naczyń wewnątrzczaszkowych występuje u ludzi w różnym wieku (o czym była już mowa we Wstępie, patrz rozdział 1.2).

W części doświadczeń wykorzystałem króliki naturalnej mutacji pt. Nazwa pochodzi od głównej choroby dziedzicznej - drżączki poraźnej (paralytic tremor). Dziedziczna drżączka poraźna została po raz pierwszy opisana pod tą nazwą przez Osetowską (1967). W tym samym roku nowa jednostka chorobowa została zarejestrowana w Archiwum Instytutu Patologii w Waszyngtonie pod symbolem AFIP ACC 1265545/1967 rodents, gdzie nadano mutantowi symbol genetyczny pt/M i pt/ptF (Russel i wsp., 1974).

Królik pt neuropatologicznie charakteryzuje się uogólnionym uszkodzeniem neuronów z zaznaczeniem zmian w jądrach podkorowych. W kolejności nasilenia są to prążkowie dawne (paleostriatum) i prążkowie nowe (neostriatum). Mniejsze zmiany dotyczą istoty czarnej oraz niektórych struktur pnia mózgu (np. jąder przedsionkowych nerwu VIII oraz jąder nerwu III) (Osetowska i wsp., 1977). Patologii neuronalnej towarzyszą

http://rcin.org.pl

uszkodzenia włókien nerwowych oraz zaburzenia procesu mielinizacyjnego (Zelman, Taraszewska, 1984).

Główne objawy neurologiczne u królika pt to drżenia spoczynkowe, nasilające się w czasie ruchu (Osetowska i wsp., 1977). Wykazując w przebiegu choroby zróżnicowane typy drżeń, królik pt jest pozbawiony objawów akinetyczno-hipertonicznych, które są charakterystyczne dla zespołu Parkinsona. Występują natomiast niedowłady spastyczne i zaburzenia wzrokowe (Osetowska i wsp., 1977) co sugeruje pewne analogie z zespołem opisanym przez Barre i Reysa (1926) oraz opisanym później uszkodzeniem striopallidalnym (Van der Ecken i wsp., 1960).

U królika pt wyróżniamy trzy postacie kliniczne przebiegu drżączki poraźnej. Są to: postać ciężka (1), przebieg z poprawą (2) oraz przebieg poronny - bezobjawowy (3) (Osetowska i wsp., 1975).

W naszych badaniach użyliśmy królików pt z 2-gim typem przebiegu klinicznego ze względu na reprezentatywne objawy chorobowe oraz możliwość osiągnięcia przez te zwierzęta wieku dojrzałego.

Celem zróżnicowania zespołu neurologicznego królika pt z innymi chorobami układu pozapiramidowego oraz zespołem postępującej niewydolności układu autonomicznego z wieloogniskowym uszkodzeniem centralnego układu nerwowego (choroba Shy-Dragera), dziewięciu królikom w wieku 5 tygodni, wagi ok. 800 g podawano przez okres 8 tygodni doustnie Sinemet (Merck). Jest to środek będący mieszaniną L-dopy i karbidopy. Takie połączenie blokera d-karboksylazy dopaminy z jej prekursorem

http://rcin.org.pl

powoduje szybkie zwiększenie poziomu tej ostatniej w tkankach mózgu. Lek podawano codziennie w dawkach wzrastających, do ilości 250 mg L-dopy na dobę. Środek ten używany jest we wszystkich chorobach neurologicznych, w których obserwuje się spadek poziomu dopaminy w mózgu (np. chorobie Parkinsona).

5.2. Technika doświadczalnego krwawienia podpajęczynówkowego

U wszystkich zwierząt dokonywano doświadczalnego krwawienia podpajęczynówkowego. Króliki znieczulano ogólnie pentobarbitalem (Vetbutal) podawanym do żyły brzeżnej ucha w ilości 30 mg/kg. Cięciem po przyśrodkowej stronie uda odsłaniano tętnicę udową, preparując ją z okolicznych tkanek, w odległości około 1 cm obwodowo od więzadła pachwinowego. Tętnicę kaniulowano centralnie drenem polietylowym (Venocath-Abbott). Po dokonaniu tych czynności głowę królika unieruchamiano w stoliku stereotaktycznym pochylając ją jednocześnie tak, aby jej oś długa z osią ciała królika stanowiła kąt ok. 30°. W tej pozycji nakłuwano przestrzeń podpajęczynówkową podpotylicznie igłą 22 G z mandrynem. Wyciek płynu mózgowo-rdzeniowego z igły po wyjęciu mandryna był wskaźnikiem właściwego położenia jej końca.

Po usunięciu 0.5-1.0 cm^3 płynu mózgowo-rdzeniowego przez tę samą igłę podawano do przestrzeni podpajęczynówkowej 1.0-2.0 cm^3 nieheparynizowanej krwi pobranej z uprzednio zakaniulowanej tętnicy udowej. Czas podawania krwi wahał się w granicach od 15 do 30 sek. Następnie zwierzę wyjmowano ze stolika

http://rcin.org.pl

stereotaktycznego układając je pod kątem ok. 30° z głową skierowaną ku dołowi. Takie ułożenie królika pozwalało na grawitacyjne przemieszczenie krwi wstrzykniętej do przestrzeni podpajęczynówkowej z dna komory czwartej na podstawę mózgu. Każdorazowo weryfikowano pośmiertnie w czasie sekcji czy też pobierania materiału do badań pozycję skrzepłego krwiaka. Lokalizował się on zazwyczaj na podstawie mózgu, przykrywając tętnice kręgu Willisa, od tętnic kręgowych najczęściej do okolicy dołu międzykonarowego. Po tak wykonanym krwawieniu podpajęczynówkowym usuwano kaniulę z tętnicy udowej podwiązując ją lub zaklejając otwór klejem tkankowym (Histacryl). Brzegi rany zaopatrywano chirurgicznie.

Po 2-3 godzinnej obserwacji na sali operacyjnej, wybudzone zwierzęta umieszczano w klatkach.

Trzeciego dnia powtarzano w ten sam sposób doświadczalne krwawienie podpajęczynówkowe kaniulując w zależności od sytuacji tę samą względnie drugą tętnicę udową. Należy dodać, że wszystkich zabiegów dokonywano w warunkach sterylnych, a w ranę po kaniulacji tętnicy udowej wsypywano dodatkowo penicylinę prokainową in substantia. Celowość zastosowania tego modelu krwawienia podpajęczynówkowego została już omówiona w rozdziale Wstęp.

W niektórych doświadczeniach dokonywano tylko jednorazowego doświadczalnego krwawienia podpajęczynówkowego. Powody takiego postępowania zostały opisane przy okazji charakterystyki metodologicznej poszczególnych grup doświadczalnych (patrz rozdział 5.4.2.).

http://rcin.org.pl

5.3. Ocena stanu neurologicznego zwierzęcia po doświadczalnym SAH-u

Najważniejszym powikłaniem krwawienia podpajęczynówkowego i towarzyszącego mu skurczu tętnic wewnątrzczaszkowych jest obserwowany deficyt neurologiczny. U ludzi znane są precyzyjne kryteria jego oceny umożliwiające porównanie ciężkości stanu pacjentów. Jednak zdawałoby się tak banalny problem jak ocena stopnia uszkodzenia centralnego układu nerwowego poprzez opis deficytu neurologicznego napotyka wśród klinicystów na znaczne trudności. Anegdotycznie zabrzmi fakt, że różni konsultanci neurochirurgiczni badając tę samą grupę chorych po krwawieniu podpajęczynówkowym w oparciu o uznane klasyfikacje deficytu neurologicznego jak skala Hunta-Hessa czy Botterella mieli w wielu przypadkach rozbieżne poglądy (Torner i wsp., 1984). Skłoniło to między innymi Nishiokę (1966) do podjęcia prób sporządzenia innej, dokładniejszej i dającej mniej dowolności klasyfikacji deficytu neurologicznego u chorych po krwawieniu podpajęczynówkowym. W ten sposób powstała nowa skala - Cooperative Aneurysm Study of Timing for Aneurysm Surgery (CAS).

Próbowano nawet zaadaptować w tym celu skalę służącą do oceny pacjentów po urazach centralnego układu nerwowego tzw. Glasgow Coma Scale - GCS (Torner i wsp., 1984; Teasdale, Jennett, 1976).

http://rcin.org.pl

Nietrudno zatem wyobrazić sobie problem klasyfikacji stanu neurologicznego królika po doświadczalnym krwawieniu podpajęczynówkowym tym bardziej, że Frauchiger i Fankhauser (cyt. wg Malinowskiego, 1969) przestrzegali przed bezkrytycznym przenoszeniem doświadczeń z badania neurologicznego u ludzi. W dostępnej autorowi literaturze istnieją tylko kryteria oceny stanu neurologicznego psa, a problemy z tym związane zostały obszernie opisane przez Malinowskiego (1969). W prezentowanych doświadczeniach wykonanych u zdrowych królików po doświadczalnym krwawieniu podpajęczynówkowym autor nie stwierdzał żadnego deficytu neurologicznego. Zresztą obserwacja ta nie jest odosobniona, gdyż w literaturze światowej nie jest mi znane doniesienie o deficycie neurologicznym towarzyszącym doświadczalnemu krwawieniu podpajęczynówkowemu u tego gatunku zwierząt.

Jak już wspomniano, część eksperymentów została wykonana u królików - mutantów pt. W tej grupie doświadczeń krwawieniu podpajęczynówkowemu towarzyszył różnie nasilony odległy deficyt neurologiczny. Celem porównania stanu neurologicznego tych zwierząt, na użytek obserwacji, autor zaproponował pewne kryteria oceny.

Proponowana skala oceny deficytu neurologicznego u królika mutacji pt po doświadczalnym krwawieniu podpajęczynówkowym.

I. Bardziej nasilone w stosunku do stanu sprzed SAH objawy zespołu pt (paralytic tremor) - drżenie oraz wzmożone

http://rcin.org.pl

napięcie mięśniowe. Lekkie spowolnienie ruchowe. Oczopląs.

II. Wystąpienie objawów oponowych*. Niedowłady typu zespołu jednostronnego. Hipokinezja. Ataksja. Porażenie mięśni kończyn (jak to ma miejsce w ostrej postaci zespołu pt).

III. Stupor. Status comatosus. Zaburzenia oddychania. Śmierć.

---

* Symptom znamienny tylko wówczas, gdy wystąpił lub utrzymuje się w 24 godz. lub dłużej od chwili wykonania doświadczalnego krwawienia podpajęcznówkowego.

http://rcin.org.pl

5.4. Grupy eksperymentalne

Jak już powiedziano, do doświadczeń użyto królików zdrowych oraz obciążonych dziedzicznie drżączką poraźną (patrz rozdział 5.1.). Wszystkie zwierzęta były zabijane przez dekapitację gilotyną. Czas jaki upłynął od chwili śmierci do chwili pobrania materiału nigdy nie był dłuższy niż 7 minut. Po jego upływie materiał zabezpieczano i poddawano obróbce laboratoryjnej stosownie do metody. W niektórych przypadkach zwierzęta zabijano przy pomocy perfuzji 10% wodnym roztworem formaliny, która poprzedzona była około 30-to sekundowym wlewem płynu Krebsa zbuforowanego do wartości pH 7.4. Perfuzji dokonywano w znieczuleniu ogólnym przez dożylne podanie pentobarbitalu (30 mg/kg wagi ciała). Po dokonaniu torakotomii dren od układu perfundującego umieszczano w części wstępującej aorty poprzez nakłucie grubą igłą lewej komory w okolicy koniuszka serca. Igłę mocowano do mięśnia komory szwami sytuacyjnymi. W celu zabezpieczenia odpływu cieczy perfuzyjnej z łożyska naczyniowego otwierano prawe uszko serca.

Czas perfuzji roztworem formaliny wahał się od 20-30 minut. Po tym okresie z przeciętego uszka serca wypływał już klarowny, nie podbarwiony krwią, płyn perfuzyjny.

Zbiornik cieczy perfuzyjnej był umieszczony na wysokości 1-go metra powyżej serca zwierzęcia. Takie ciśnienie grawitacyjne płynu zapewniało stosowny przepływ w łożysku naczyniowym, nie doprowadzając do uszkodzenia jego dystalnych odcinków.

Niestety nie każdy materiał do badań histopatologicznych był

http://rcin.org.pl

pobierany u zwierząt uprzednio perfundowanych. Taka sytuacja zaistniała w grupie królikow "pt", gdzie z jednej strony zapewnienie odpowiedniej liczby zwierząt nastręczało ze względów hodowlanych wiele trudności. Z drugiej zaś strony autor prowadząc badania biochemiczne poziomów niektórych neurotransmiterów w tkankach mózgu musiał a priori zrezygnować z perfuzji. Oczywiście ta sytuacja zubożała liczebnie materiał analizowany metodami histochemicznymi. Jednak liczba przeprowadzonych doświadczeń umożliwiła wyciągnięcie wniosków.

Do analizy statystycznej otrzymanych wyników zastosowano w tej pracy parametryczny test t-Studenta dla znamienności statystycznej różnic średnich otrzymanych dla zmiennych niezależnych. Za znamienne przyjęto różnice średnich na poziomie ufności $p \leqslant 0.05$.

Analizy matematycznej wyników dokonano przy pomocy mikrokomputera (Fujitsu micro 7, Japan).

5.4.1. Eksperymenty z dożylnym podawaniem metylprednizolonu u zwierząt z doświadczalnym krwawieniem podpajęczynówkowym

Badaniami objęto wszystkie odcinki koła tętniczego mózgu. Po wyjęciu mózgu z czaszki pobierano mikrochirurgicznie poszczególne odcinki tętnic. Zabiegu dokonywano w świetle mikroskopu stereoskopowego (Op M1 PZO) w powiększeniu 20 x przy pomocy penset zegarmistrzowskich i mikronożyczek okulistycznych. Przez cały czas preparatyki mózg był zanurzony w płynie Krebsa ochłodzonym do temp. ok. 4° C. Tętnice kręgowe

http://rcin.org.pl

pobierano powyżej odejścia tętnicy rdzeniowej przedniej. Tętnicę podstawną wycinano powyżej odejścia tętnicy móżdżkowej dolnej przedniej przecinając równolegle do jej przebiegu odchodzące po obu stronach gałęzie do mostu oraz tętnice przeszywające pośrodkowe. Tętnicę szyjną wewnętrzną, środkową oraz przednią mózgu pobierano w okolicy bifurkacji. W niektórych przypadkach tętnice te stanowiły jeden preparat. Jeżeli było to możliwe, tętnicę środkową mózgu preparowano razem z gałązkami otaczającymi biegun przedni płata skroniowego, zaś tętnicę przednią mózgu wraz z tętnicą łączącą przednią oraz tętnicami okołospoidłowymi. Przy preparowaniu wszystkich tętnic podstawy mózgu starano się nie uszkadzć opony miękkiej.

Badania gęstości splotów autonomicznych naczyń podstawy mózgu objęły wszystkie odcinki koła tętniczego Willisa. Badaniem przy użyciu mikroskopu elektronowego objęto tętnice podstawne oraz tętnice środkowe mózgu.

Cholinergiczne włókna nerwowe w ścianach tętnic ujawniano wg metody El Badawi i Schenka (1967) z użyciem substratu - jodku acetylotiocholiny (BDH) oraz iso-OMPA (amid kwasu czteroizopropylofosforowego, Koch-Light) jako inhibitora butyrylocholinoesterazy.

Celem oznaczenia swoistej zielonej fluorescencji amin katecholowych wyznaczających przebieg włókien adrenergicznych, wycinki tętnic zanurzano na kilka sekund w płynie inkubacyjnym zawierającym 1.5% kwas glioksalowy, który przygotowywano wg metody Torre i Surgeona (1976). Preparaty po inkubacji suszono

http://rcin.org.pl

przez 5-20 min. w strumieniu powietrza z suszarki, a następnie przenoszono na 5 min. do pieca utrzymującego temperaturę 80°C. Po wyjęciu z pieca i zamknięciu w oleju parafinowym, preparaty oglądano w mikroskopie fluorescencyjnym Orthoplan firmy Leitz, używając filtru barierowego K-460 oraz wzbudzającego K-1. Dokumentacji fotograficznej dokonywano na kolorowych przeźroczach (Agfachrome 50S).

Materiał pobierany do opracowania w mikroskopie elektronowym utrwalano w 4% roztworze aldehydu glutarowego w 0.1 M buforze kakodylanowym o pH 7.4 przez okres 2 godzin. Następnie skrawki płukano w trzech zmianach roztworu 0.1 M buforu kakodylanowego o pH 7.4 przez okres 1 godziny. Tak przygotowany materiał utrwalano ponownie w 2% roztworze czterotlenku osmu w 0.1 M buforze kakodylanowym przez okres 1 godziny. Skrawki przenoszono ponownie do naczyń z 0.1 M buforem kakodylanowym (pH 7.4) i pozostawiano w nich przez noc. Wszystkich czynności dokonywano w temperaturze płynów ok. 4°C. Tak utrwalony materiał odwadniano we wzrastających stężeniach alkoholu etylowego i zatapiano w Eponie, a następnie cięto na ultramikrotomie. Ultracienkie skrawki były kontrastowane w octanie uranylu i cytrynianie ołowiu. Do analizy ściany tętnic podstawy mózgu używano mikroskopu elektronowego JEM-7A.

Oceny gęstości splotów autonomicznych naczyń tętniczych podstawy mózgu dokonywano metodą morfometryczną (Aftansilov, 1973). Celem wyeliminowania przypadkowości w rozkładzie i gęstości włókien nerwowych stosowano w miarę możliwości dwukrotne pomiary morfometryczne z poszczególnych tętnic koła

http://rcin.org.pl

Willisa w tym samym preparacie. Pomiary wykonywano przy pomocy siatki morfometrycznej będącej kwadratem w polu którego znajdowało się 25 kropek. Siatkę tę umieszczano w okularze mikroskopu tak, aby można było obserwować jednocześnie obraz mikroskopowy preparatu histopatologicznego oraz kropki. Liczono kropki leżące na przebiegu włókien oraz te, do których włókno przylegało od strony prawej lub dolnej (Ryc. 6). Obliczenia morfometryczne włókien cholinergicznych wykonywano w mikroskopie świetlnym przy użyciu następującej optyki; okular o powiększeniu 10 x oraz obiektyw apochromat 16/0.40. W tym powiększeniu bok kwadratu siatki ma długość 0.18 mm. Powierzchnia siatki wynosi więc 0.032 mm^2. Morfometrię włókien adrenergicznych wykonano w mikroskopie fluorescencyjnym przy użyciu następującej optyki: okular periplan o powiększeniu 6.3 x oraz obiektyw fluotar 25/0.55. Bok kwadratu siatki morfometrycznej w tej optyce wynosi 0.13 mm, co daje powierzchnię 0.017 mm^2. Jak więc widać nie można porównywać gęstości włókien adrenergicznych w stosunku do cholinergicznych, gdyż były one liczone na dwóch różnych powierzchniach.

Rozumiejąc, że ocena gęstości splotów oparta na pomiarach morfometrycznych ma charakter szacunkowy i bardzo subiektywny, do weryfikacji wyników użyto mikrodensytometru (Joyce Loebl, England).

Poszczególne odcinki tętnic barwione na obecność katecholamin w sposób już opisany fotografowano na kolorowych przeźroczach. Otrzymany obraz podlegał analizie mikrodensytometrycznej w

http://rcin.org.pl

świetle przechodzącym. Wielkość czujnika densytometru wynosiła 0.1 x 0.1 mm. Rozkład gęstości optycznej badanego obiektu wykreślano na plotterze XY. Celem poprawienia czułości metody oś Y układu aproksymowano do wartości 1.5 D, którą to wartość przyjęto za całkowitą absorbcję światła. Przyjmuje się, że całkowitą absorbcję wyznacza wartość 3 D ($D = \log_{10}T$; T - transmisja światła). Otrzymany w ten sposób wykres jest funkcją gęstości włókien lecz przede wszystkim "jasności" fluorescencji splotów adrenergicznych. Dodatkowo dla obliczeń statystycznych dokonywano pomiaru pola pod krzywą densytometryczną przy użyciu integratora.

Niestety w tej grupie nie można było dokonać analizy wszystkich odcinków koła tętniczego Willisa. Złożyło się na to szereg przyczyn, z których najważniejszy jest fakt, że metoda mikrodensytometryczna może być stosowana tylko przy dobrej "przezierności" preparatu, na którą składa się z jednej strony grubość ściany naczynia, z drugiej stopień wypełnienia krwią. Trzeba bowiem pamiętać, że zalegająca w naczyniach krew posiada również zielony kolor fluorescencji, na który interferują włókna adrenergiczne. W tej sytuacji zmniejsza się stosunek sygnału - włókna adrenergiczne, do szumu - tło.

Materiał zebrany do oznaczeń mikrodensytometrycznych pochodził z odcinków tętnicy środkowej lub przedniej mózgu. Nic więc dziwnego, że w tej grupie oznaczeń spadła liczebność obserwacji (patrz df) w odnośnym zestawieniu statystycznym.

W omawianych doświadczeniach zwierzęta podzielono na następujące grupy liczące po 5 królików samców wagi 3-3.5 kg:

http://rcin.org.pl

A - grupa kontrolna

B - króliki którym wykonano doświadczalne krwawienie podpajęczynówkowe (szczegóły patrz 5.1.)

C - króliki po doświadczalnym krwawieniu podpajęczynówkowym leczone metylprednizolonem (Solu-Medrol, Upjohn) podawanym dożylnie w dawce 30 mg/kg. Dawki powtarzano co 8 godzin, przy czym pierwsze podanie sterydu następowało w 2 godzinie po pierwszym wstrzyknęciu krwi do przestrzeni podpajęczynówkowej

D - króliki zdrowe, którym podawano metylprednizolon jak w punkcie C.

W doświadczeniach nad wpływem układu adrenergicznego na rozwój zmian angiopatycznych w ścianie naczyń tętniczych podstawy mózgu wyodrębniono dodatkowo dwie grupy zwierząt liczące po 5 królików samców wagi 3.5 - 3.7 kg (patrz niżej).

Na 6 tygodni przed planowanym doświadczeniem zwierzętom wykonywano obustronną sympatektomię szyjną.

W znieczuleniu ogólnym pentobarbitalem podanym dożylnie w dawce 30 mg/kg dokonywano cięcia skóry i mięśnia prostego szyi w linii pośrodkowej. Po obu stronach tchawicy preparowano z okolicznych tkanek pnie współczulne dokonując obustronnej resekcji zwojów współczulnych górnych i szyjno-piersiowych. Wycięte zwoje weryfikowano histologicznie. Ranę na szyi zaopatrywano chirurgicznie. Zwierzęciu podawano jednorazowo domięśniowo antybiotyk - amikacynę (Amikin, Bristol) w dawce 250 mg.

http://rcin.org.pl

Doświadczenia wykonywano w dwóch grupach zwierząt:

E - króliki po sympatektomii, którym wykonano doświadczalne krwawienie podpajęczynówkowe

F - zwierzęta jak wyżej lecz dodatkowo leczone metylprednizolonem jak w punkcie C.

U wszystkich zwierząt efekt dokonanej sympatektomii był dodatkowo weryfikowany poprzez barwienie opony miękkiej sklepistości mózgu na obecność włókien adrenergicznych.
Do rozważań zakwalifikowano króliki, u których nie zaobserwowano fluorescencji włókien noradrenergicznych, towarzyszących naczyniom krwionośnym opony miękkiej.

5.4.2. Eksperymenty z krwawieniem podpajęczynówkowym u królika pt

W jednym typie doświadczeń królikom objawowym pt wstrzykiwano do przestrzeni podpajęczynówkowej ich własną krew w sposób opisany już w tym rozdziale. W drugiej grupie krew z tętnicy królika pt wstrzykiwano do przestrzeni podpajęczynówkowej królika zdrowego (SAH allogeniczny). W obu tych grupach doświadczalnych po dekapitacji pobierano tętnice koła Willisa do badania ultrastrukturalnego w mikroskopie elektronowym.
U niektórych zwierząt po uprzednio dokonanej perfuzji roztworem formaliny utrwalone fragmenty mózgu barwiono hematoksyliną i eozyną, fioletem krezylu, oraz metodami Kluvera-Barrera,

http://rcin.org.pl

Holzera, van Giesona, Gridley'a i Bielschowsky'ego celem oceny zmian histopatologicznych, do których prowadzi doświadczalne krwawienie podpajęczynówkowe. U części królików z dziedziczną drżączką poraźną i doświadczalnym SAH-em pobierano tkankę mózgową jąder podstawy do oznaczania poziomu noradrenaliny, dopaminy i serotoniny oraz istotę czarną do oznaczania poziomu kwasu γ-aminomasłowego (GABA). Oto krótki opis pobierania materiału do oznaczeń poziomu neurotransmiterów:
Króliki zabijano przez dekapitację, następnie po zdjęciu pokrywy kostnej wyjmowano mózg odcinając od podstawy kolejne nerwy czaszkowe. Mózg zanurzano w roztworze Krebsa-Ringera ochłodzonym do temperatury 4°C. Poprzez rozcięcie spoidła wielkiego i sklepistości uwidaczniano komory boczne, gdzie izolowano en bloc jądra podstawy tj. jądro ogoniaste i jądro soczewkowate, torebkę wewnętrzną oraz przedmurze. Na wysokości konarów mózgu od strony podstawnej pobierano fragmenty istoty czarnej. Wszystkich zabiegów dokonywano w świetle mikroskopu operacyjnego przy powiększeniu układu optycznego 16 x.

Oznaczanie zawartości noradrenaliny, wolnej dopaminy i serotoniny

Do oznaczania poziomu amin biogennych zastosowano metodę fluorometryczną wg Atack (1978).
Po dekapitacji zwierząt izolowano tkanki mózgu, zanurzano je w roztworze fizjologicznym soli (o temp. 4°C), osuszano na bibule i natychmiast zamrażano w ciekłym azocie (wszystkie te

http://rcin.org.pl

czynności wykonywano w czasie do 3 min), a następnie przechowywano w temp. -20°C.

Zamrożone tkanki po zważeniu homogenizowano w homogenizatorze Pottera w 0.4 M $HClO_4$ z dodatkiem 10% EDTA i 20 mg kwasu askorbinowego. Homogenaty wirowano w temp. 0° przez 10 min. przy 5 000 g. Nadsącz zbierano, osad przemywano dwukrotnie 0.4 M $HClO_4$ i wirowano w tych samych warunkach. Połączone nadsącze doprowadzano do pH 6.5, a następnie nanoszono na kolumnę z Amberlitem CG-50 z której eluowano aminy biogenne. W eluatach przeprowadzano reakcję kondensacji z aldehydem ortoftalowym (serotonina) oraz utleniania w celu uzyskania pochodnych dwuhydroksyindolowych (dopamina), lub trójhydroksyindolowych (noradrenalina), a następnie mierzono intensywność fluorescencji przy użyciu spektrofluorymetru Aminco-Bowman stosując światło na następujących maksimach wzbudzenia i emisji: noradrenalina 395/495 nm, dopamina 310/375 nm, serotonina 360/470 nm.

Poziom kwasu γ-aminomasłowego (GABA) oznaczano wg Love'a i wsp. (1958) w modyfikacji Sutton'a i Simmonds'a (1974). Struktury mózgowia homogenizowano w pięciu objętościach 0.01 N HCl. Pobierano 200 /ul homogenatu i dodawano 20 /ul 10% kwasu trójchlorooctowego (TCA). Wytrącone w ten sposób białko odwirowywano w temp. 4°C przy 900 g w ciągu 20 minut. Otrzymywany nadsącz inkubowano w łaźni wodnej przez 30 minut w temp. 60°C po uprzednim dodaniu 20 /ul 50 mM kwasu glutaminowego i 200 /ul 14 nM ninhydryny. Następnie dolewano 5 ml odczynnika miedziowego (winian miedziowy z węglanem sodu).

http://rcin.org.pl

Fluorescencję odczytywano w spektrofluorymetrze Aminco-Bowman przy długości fali 380 nm i fali emisji 450 nm.

http://rcin.org.pl

6. WYNIKI I OMOWIENIE

6.1. Wpływ doświadczalnego krwawienia podpajęczynówkowego na aktywność splotów autonomicznych tętnic podstawy mózgu

Jednym z czynników regulujących światło wewnątrzczaszkowych naczyń tętniczych jest aktywność układów adrenergicznego i cholinergicznego. Pierwsze udokumentowane doniesienia o naczyniokurczącym wpływie układu adrenergicznego na tętnice mózgowe pochodzą z 1938 roku i zostały wielokrotnie potwierdzone w późniejszych badaniach (Forbes, Cobb, 1938; Edvinsson i wsp., 1976; Lacombe i wsp., 1977; Heistad i wsp., 1978 b; Sercombe i wsp., 1979, Marcus i wsp., 1982).

Zazwojowe włókna adrenergiczne odpowiedzialne za kontrolę przepływu krwi w tętnicach wewnątrzczaszkowych pochodzą głównie ze zwoju szyjnego górnego w przypadku królika i człowieka (Nielsen, Owman, 1967; Edvinsson i wsp., 1972 b; Edvinsson i wsp., 1976 a; Lacombe i wsp., 1977; Mueller i wsp., 1977; Purdy, Bevan, 1977) oraz, jak ma to miejsce u kota, z niższych zwojów pnia sympatycznego, a ściślej jego odcinka szyjnego (Edvinsson, 1975). To stwierdzenie ma pewną wymowę, gdyż sugeruje różnice gatunkowe w zakresie unerwienia adrenergicznego (Heistad, Marcus, 1978; Busija, Heistad, 1981; Busija i wsp., 1982 b).

Powszechnie przypuszcza się, że przednia część koła tętniczego Willisa posiada bogatsze unerwienie adrenergiczne niż naczynia leżące w dorzeczu tętnic kręgowych (Edvinsson, Owman, 1977).

http://rcin.org.pl

Teza ta sugeruje, że reakcje naczyniowe będące wynikiem zmian aktywności układu adrenergicznego, mogą mieć różną reprezentację zależną od lokalizacji anatomicznej.

Autor prowadząc badania nad wpływem doświadczalnego krwawienia podpajęczynówkowego na aktywność splotów adrenergicznych naczyń tętniczych podstawy mózgu ocenił dystrybucję gęstości wewnątrzczaszkowych okołotętniczych zakończeń adrenergicznych w grupie zwierząt kontrolnych.

Przeprowadzona analiza wykazała (Ryc. 7 A), że tętnice doprowadzające krew do mózgu wykazują największe zagęszczenie splotów adrenergicznych leżących w przydance. Pozostaje to w pewnej sprzeczności z doniesieniami innych autorów (o czym już była mowa). Należy bowiem przypomnieć, że zazwojowe włókna adrenergiczne osiągają koło tętnicze Willisa w przydance tętnic szyjnych wewnętrznych oraz kręgowych, tworząc tam obfite sploty. W dystalnych odcinkach zewnątrzmózgowych tętnic koła Willisa gęstość ta spada. Zdaniem niektórych autorów, tętnice parenchymalne nie mają już prawie unerwienia sympatycznego. Pewnego rodzaju wyjątkiem są tylko tętnice przeszywające wzgórza, jądra ogoniastego oraz podwzgórza (Edvinsson, Owman, 1977).

Nieco gorzej zbadane jest unerwienie cholinergiczne tętnic wewnątrzczaszkowych. Głównym donorem tych włókien dla tętnic koła Willisa jest nerw skalisty większy odchodzący od zwoju kolanka nerwu twarzowego. Wiadomo, że cholinergiczne włókna eferentne biorą swój początek w jądrze cholinergicznym nerwu twarzowego zlokalizowanym w pniu mózgu.

http://rcin.org.pl

Klasycznie opisywano tę konstelację neuronów jako jądro ślinowe górne. Nikt jednak do tej pory nie podał jego dokładnej lokalizacji anatomicznej, natomiast jego funkcje fizjologiczne uważa się za poznane. Zostało udowodnione, że przecięcie nerwu skalistego większego powoduje skurcz tętnic korowych. Na tej podstawie różni autorzy stwierdzili, że aktywność cholinergiczna układu autonomicznego posiada działanie naczyniorozszerzające (Chorobski, Penfield, 1932; James i wsp., 1969; Ponte, Purves, 1974).

Nerw skalisty większy jak się wydaje, nie jest jedynym "kanałem" cholinergicznym dla naczyń podstawy mózgu. Unerwia on przednią część koła tętniczego Willisa, zaś jego tylną część zaopatrują włókna cholinergiczne biegnące z nerwem językowo-gardłowym i błędnym. Doniesiono, że pewien udział w unerwieniu cholinergicznym tętnicy przedniej mózgu mają włókna towarzyszące nerwowi okoruchowemu (Peerless, Kendall, 1975; Scremin i wsp., 1983). Doszukując się różnic w gęstości splotów obu tych układów autonomicznych nie sposób nie wspomnieć, że włókna cholinergiczne nie towarzyszą "wiernie" dużym tętnicom podstawy mózgu, a tylko przebiegają w ich pobliżu (Edvinsson i wsp., 1972 b). Ta obserwacja może zaciążyć na wnioskach dotyczących rozmieszczenia splotów cholinergicznych w różnych odcinkach koła tętniczego Willisa. W prezentowanych doświadczeniach zauważono, że dystrybucja włókien cholinergicznych jest mniej regularna niż w układzie adrenergicznym (Ryc. 7 A). Z jednej strony można to tłumaczyć faktem opisanego już zróżnicowania "donorów" włókien

http://rcin.org.pl

cholinergicznych, z drugiej zaś wydaje się, że najwięcej włókien cholinergicznych osiąga tętnice podstawy mózgu drogą nerwu skalistego większego, co znajduje swój wyraz w bogatym unerwieniu cholinergicznym wewnątrzczaszkowego odcinka tętnicy szyjnej wewnętrznej i tętnicy środkowej mózgu.

Temu bogactwu unerwienia cholinergicznego w zakresie opisanych tętnic odpowiada niemniej bogate unerwienie adrenergiczne. Wydaje się to być logiczne, jeżeli założyć antagonizm czynnościowy w zakresie tych dwóch części układu autonomicznego.

Myślę również, że to spostrzeżenie jest pewną weryfikacją poprawności ujawnienia i oznaczeń gęstości splotów adrenergicznych i cholinergicznych dokonanych w prezentowanej pracy. Tylko w kategoriach domysłów można interpretować zaskakującą obserwację braku obecności splotów cholinergicznych w tętnicach kręgowych. Gdyby ten fakt znalazł swoje potwierdzenie w anatomii człowieka, można by nim być może wytłumaczyć bóle głowy typu "migreny szyjnej". Widać bowiem, że tętnice kręgowe wykazują dużą przewagę splotów adrenergicznych, których naczyniokurcząca rola została już zasugerowana. Należy dodać, że nie można tu (tj. w grupie zwierząt kontrolnych) mówić o braku zakończeń cholinergicznych. Można jedynie stwierdzić ich niewielką aktywność czynnościową (Ryc. 7 B C), która w innych stanach ulega zwiększeniu.

Autor zdaje sobie sprawę, z obszerności tej części rozdziału, lecz znajomość anatomii unerwienia autonomicznego tętnic wewnątrzczaszkowych pomimo nagromadzenia dużej liczby

http://rcin.org.pl

obserwacji, jest w dalszym ciągu niedoskonała (Heistad, Marcus, 1978; Purves, 1978).

W piśmiennictwie na temat reakcji naczyń tętniczych mózgu na krwawienie podpajęczynówkowe spotyka się sugestie, że podatność różnych odcinków koła tętniczego Willisa na skurcz jest bardzo zróżnicowana (patrz Wstęp). Można by zatem przypuszczać, zgodnie z twierdzeniem innych autorów (Peerless, Yasargil, 1971), że odrębność unerwienia autonomicznego może być odpowiedzialna za zachowanie się naczyń tętniczych mózgu w czasie krwawienia podpajęczynówkowego.

W niniejszej pracy (Tabela 1 A B, Ryc. 7 A B) widzimy znamienny wzrost gęstości splotów adrenergicznych w grupie królików z doświadczalnym krwawieniem podpajęczynówkowym w zakresie tętnicy przedniej i środkowej mózgu, jak też tętnicy szyjnej wewnętrznej, w porównaniu do kontroli.

Taki stan aktywności układu adrenergicznego może być odpowiedzialny za zjawisko większej podatności skurczowej tętnic leżących w przedniej części koła tętniczego Willisa.

Niestety zmiany w gęstości splotów cholinergicznych są mniej klarowne i przez to trudniejsze w interpretacji, choć mogą być tłumaczone specyfiką anatomiczną unerwienia cholinergicznego. Dla tych to względów sporządzono tabelę zbiorczą ilustrującą zachowanie się splotów wegetatywnych we wszystkich odcinkach koła tętniczego podstawy mózgu i wydaje się, że jest ona reprezentatywna dla zmian w aktywności układu autonomicznego naczyń koła tętniczego Willisa (Tabela 1 i 2).

Noradrenalina uwalniana z zakończeń nerwowych włókien

http://rcin.org.pl

towarzyszących tętnicom podstawy mózgu powoduje opisywaną już wielokrotnie mionekrozę mięśniówki tych naczyń. Obserwowano też hiperkatecholaminemię we krwi tętniczej i moczu u osób z przebytym SAH-em jak też zmiany w obrazie histopatologicznym serca u osób ze skurczem naczyń śródczaszkowych (Peerless, Yasargil, 1971; Peerless, Kendall, 1975). Taki obraz sugeruje wzrost aktywności układu adrenergicznego towarzyszący skurczowi naczyń wewnątrzczaszkowych. Jednak zastosowanie alfa-blokerów adrenergicznych u pacjentów, u których pęknięcie tętniaka powikłane było skurczem tętnic mózgowych nie dawało spodziewanego zmniejszenia obserwowanego u tych chorych odległego deficytu neurologicznego (Neil-Dwyer i wsp., 1974). Takie zjawisko można wytłumaczyć faktem, że krwawieniu podpajęczynówkowemu towarzyszy spadek podatności ściany naczynia połączony z jej przerostem. Badania morfologiczne tętnic podstawy mózgu wykazały, że obraz ściany naczynia sugeruje obecność zmian definiowanych jako zapalne (Greenhoot, Reichenbach, 1969; Lobato i wsp., 1980). Ta obserwacja tłumaczy dlaczego podanie steroidów i niesterydowych leków przeciwzapalnych łagodzi skutki skurczu naczyń wewnątrzczaszkowych obserwowane w doświadczalnym krwawieniu podpajęczynówkowym. Trzeba jednak pamiętać, że przeciwzapalnemu działaniu steroidów towarzyszy zwiększenie syntezy katecholamin w splotach adrenergicznych naczyń mózgowych (Neil-Dwyer i wsp., 1974).

Intencją autora było prześledzenie gęstości splotów adrenergicznych i cholinergicznych, i towarzyszących zmian morfologicznych ścian tętnic koła Willisa w doświadczalnym

http://rcin.org.pl

krwawieniu podpajęczynówkowym i u zwierząt leczonych metylprednizolonem.

Obserwowany w tej pracy wzrost intensywności fluorescencji katecholamin po doświadczalnym krwawieniu podpajęczynówkowym jest sprzeczny z wcześniejszymi doniesieniami, w których autorzy zgodnie podkreślają, że następstwem SAH-u jest zanikanie fluorescencji włókien adrenergicznych w ścianie naczyń koła tętniczego Willisa (Chyatte i wsp., 1983; Chyatte, Sundt, 1984; Duff i wsp., 1986) (Ryc. 7 A B, 8 A B, 9, Tabele 1 A B, 2 A B, 3 C). Zjawisko to, podobnie jak i odnerwienie tych naczyń spowodowane usunięciem zwojów szyjnych górnych jest prawdopodobnie przyczyną zwiększonej wrażliwości komórek mięśni gładkich na noradrenalinę i serotoninę. W tym też upatruje się jednej z głównych przyczyn przedłużonego skurczu naczyń wewnątrzczaszkowych pojawiającego się w następstwie krwawienia podpajęczynówkowego (Eldevik i wsp., 1981). Wysoka intensywność fluorescencji obserwowana przeze mnie u królików w 6 dniu po SAH-u może być rezultatem zastosowanego modelu doświadczalnego. Model podwójnego krwawienią (double hemorrhage) w opinii licznych autorów, niezawodnie prowadzi do skurczu naczyń z klasycznym jego przebiegiem, to znaczy występowaniem fazy wczesnej i późnej, i nie jest podatny na leki rozkurczające (Fraser i wsp., 1970).

W badaniach tych nie prowadzono kontroli angiograficznej stanu naczyń podstawy mózgu, jednakże wykonane elektronogramy wykazały znaczny stopień uszkodzeń śródbłonka i słabiej wyrażony warstwy mięśniowej (Ryc. 10), których charakter jest

http://rcin.org.pl

identyczny z uszkodzeniami opisywanymi w literaturze jako typowe dla SAH powikłanego skurczem naczyń wewnątrzczaszkowych i zbliżone do zmian zapalnych (Greenhoot, Reichenbach, 1969; Lobato i wsp., 1980). Zmianom w strukturze mięśniówki naczyń koła tętniczego Willisa, uznawanym za przyczynę niepodatności naczyń na leki rozkurczające może towarzyszyć uszkodzenie zakończeń nerwowych prowadzące w efekcie do zaburzeń w uwalnianiu neurotransmiterów (Marcus i wsp., 1982). Można więc przypuszczać, że u zwierząt z doświadczalnym SAH nieleczonych metylprednizolonem proces syntezy katecholamin przebiega bez zakłóceń, natomiast ich uwalnianie w uszkodzonych zakończeniach nerwowych jest w znacznym stopniu utrudnione. W efekcie prowadzi to do magazynowania neurotransmiterów ujawniającego się w badanym materiale wyższą niż w kontroli intensywnością fluorescencji włókien adrenergicznych. Za słusznością takiego poglądu przemawiają wyniki uzyskane w grupie zwierząt leczonych dużymi dawkami metylprednizolonu (Ryc. 7 C, 8 C, 9, Tabele 1 C, 2 C, 3 C). Lek ten, stosowany w przypadku krwawienia podpajęczynówkowego, działa ochraniająco na mięśniówkę naczyń i znajdujące się w niej zakończenia nerwowe, zabezpieczając tym samym ich morfologiczną i czynnościową integralność. Niższą intensywność fluorescencji włókien adrenergicznych w grupie zwierząt z doświadczalnym krwawieniem podpajęczynówkowym leczonych metylprednizolonem można więc rozpatrywać jako wynik zwiększonego uwalniania katecholamin, które może mieć miejsce w warunkach prawidłowego stanu zakończeń nerwowych i komórek mięśni gładkich. Warunki takie stwarzane są przez wysokie dawki

http://rcin.org.pl

metylprednizolonu. Wyższa w porównaniu z kontrolą intensywność fluorescencji u zwierząt bez SAH, lecz leczonych metylprednizolonem, znajduje potwierdzenie w pracach innych autorów i jest tłumaczona jako wynik stymulującego wpływu steroidów na syntezę katecholamin (Neil-Dwyer i wsp., 1974) (Ryc. 7 D, 8 D, 9, Tabele 1 D, 2 D, 3 D).

Przeprowadzone badania splotów cholinergicznych, potwierdzone analizą morfometryczną wskazują na odwrotnie proporcjonalną zależność między aktywnością acetylocholinesterazy we włóknach cholinergicznych a intensywnością fluorescencji we włóknach adrenergicznych (Ryc. 7, 8, 9, Tabele 1, 2).

Na uwagę zasługuje fakt, że ten typ korelacji pomiędzy gęstością składowej adrenergicznej i cholinergicznej splotów autonomicznych koła tętniczego podstawy mózgu w stanach SAH został już opisany (Chyatte i wsp., 1983). Zależność ta widoczna w obu grupach doświadczalnych oraz u zwierząt bez SAH lecz leczonych metylprednizolonem może świadczyć o istnieniu bliżej nieznanej interakcji obu komponentów wegetatywnego układu nerwowego odpowiedzialnej za zachowanie dynamicznej równowagi ich aktywności (Ryc. 7, 10, Tabele 1, 2).

Dodatkowo należy przypomnieć, że układ cholinergiczny moduluje aktywność układu noradrenergicznego. Zresztą wzajemny wpływ obu tych układów jest niejako zagwarantowany bardzo bliskim (liczącym 25 nm) sąsiedztwem zakończeń nerwowych (Edvinsson i wsp., 1972 a).

Aktywacja receptorów nikotynowych układu cholinergicznego

http://rcin.org.pl

związana jest ze spadkiem uwalniania noradrenaliny z zakończeń nerwowych co prowadzi do redukcji efektów stymulacji nerwów adrenergicznych na przepływ krwi w jądrze ogoniastym u królika (Edvinsson i wsp., 1977; Aubineau i wsp., 1980). Wzajemne wpływy pomiędzy obu częściami układu autonomicznego nie ograniczają się tylko do zakończeń, ale są przede wszystkim integrowane centralnie. Na potwierdzenie tej tezy należy wspomnieć, że drażnienie elektryczne ściany naczyń aktywuje zakończenia tak adrenergiczne jak i cholinergiczne. Podanie atropiny w tej sytuacji nie znosi efektów zwiększonego uwalniania noradrenaliny i jej działania na naczynia mózgowe (Duckles, 1982 a).

Podsumowując, wydaje się, że wpływ dużych dawek steroidów polega z jednej strony na ochronie integralności zakończeń adrenergicznych w mięśniówce gładkiej tętnic podstawy mózgu, z drugiej zaś, umożliwiając uwalnianie mediatorów z tych zakończeń, może powodować pewne niekorzystne następstwa związane ze zjawiskiem nadwrażliwości na działanie amin katecholowych ("catecholaminergic hypersensitivity"). To zjawisko, zdaniem autora, jest odpowiedzialne za obraz ultrastrukturalny ściany tętnic koła Willisa polegający na niepełnym cofnięciu się zmian angiopatycznych towarzyszących krwawieniu podpajęczynówkowemu u królików leczonych dużymi dawkami metylprednizolonu (Ryc. 12). W tej grupie zwierząt obserwuje się również w obrazie mikroskopowoelektronowym dużą liczbę włókien kolagenowych wytwarzanych przez komórki zbliżone wyglądem do miofibroblastów. Kolagen ten znajduje się w

http://rcin.org.pl

przestrzeniach zewnątrzkomórkowych błony mięśniowej tętnic mózgowych.

Sądzę, że jego obecność może być odpowiedzialna za spadek podatności ścian tętnic wewnątrzczaszkowych po przebytym krwawieniu podpajęczynówkowym.

http://rcin.org.pl

6.2. SAH - sploty noradrenergiczne - angiopatia

Problem skurczu i/lub angiopatii naczyń wewnątrzczaszkowych w odpowiedzi na krwawienie podpajęczynówkowe stanowi przedmiot wielu spekulacji (Zervas i wsp., 1981; Heros i wsp., 1983; Heros, Zervas, 1983; Ropper, Zervas, 1984). Zdaniem autora istotnym przyczynkiem do jego rozwikłania byłoby rozwiązanie następującego problemu. Po pierwsze: czy zjawisko opisywane w literaturze jako skurcz tętnic wewnątrzczaszkowych (intracranial vasospasm) jest normalną odpowiedzią tych naczyń na szeroko pojęte bodźce naczyniokurczące indukowane w czasie krwawienia podpajęczynówkowego? Czy też jest nienaturalną (patologiczną) odpowiedzią naczyniową prowadzącą w konsekwencji do pomniejszenia światła dużych tętnic podstawy mózgu? W tym drugim pojęciu mieściłyby się wszystkie zjawiska "przebudowujące" i pogrubiające ściany tętnic będące przyczyną sprawczą ich postępującej obliteracji. Zatem ten model "skurczu" naczyń wewnątrzczaszkowych byłby określony mianem angiopatii.

Wbrew wszelkim pozorom odpowiedź na te pytania nie jest prosta, a w każdym razie automatyczna. Należy bowiem pamiętać, że skurcz wewnątrzczaszkowych naczyń tętniczych w odpowiedzi na krwawienie podpajęczynówkowe nosi cechy działania hemostatycznego. Obkurczone naczynie tętnicze utrudnia, lub uniemożliwia zatem dalsze krwawienie z pękniętego tętniaka mózgu. Oczywiście z tym zjawiskiem mamy do czynienia w niezbyt odległym czasie w stosunku do krwawienia (Kassel i wsp., 1985).

http://rcin.org.pl

Przedmiotem moich rozważań jest odległy skurcz naczyń wewnątrzczaszkowych w odpowiedzi na doświadczalny SAH, określany w nomenklaturze anglosaskiej jako "delayed intracranial vasospasm". To rozgraniczenie nie wynika z semantyki lecz znajduje swoje źródło w istotnych różnicach charakteryzujących obie te formy odpowiedzi tętnic koła Willisa na krwawienie podpajęczynówkowe, a o których była już obszernie mowa w rozdziale Wstęp.

Pozostaje jednak pytanie, czy wymienione rodzaje skurczu naczyń wewnątrzczaszkowych występują niezależnie od siebie, czy też pozostają w związku przyczynowo-skutkowym? Ostatnio przypuszcza się (Kassel, Drake, 1983), że są to zjawiska rozdzielne, a u podstaw zwężenia światła tętnic wewnątrzczaszkowych w odpowiedzi na SAH, leżą zmiany angiopatyczne obserwowane w ściane tych naczyń.

W przedstawionych doświadczeniach autor analizował ultrastrukturę ściany tętnicy podstawnej mózgu u królika z doświadczalnym krwawieniem podpajęczynówkowym. Wygląd jej elementów odbiegał znacznie od obrazu fizjologicznego (Ryc. 13, 14, 15, 16, 17). Zwracał uwagę poszerzony układ kanałów siatki endoplazmatycznej oraz nasilona pinocytoza w komórkach śródbłonka. Nieregularny kształt tych komórek jak również poszerzona przestrzeń międzykomórkowa świadczą o znacznym stopniu ich uszkodzenia. Całości obrazu dopełniał fakt "oderwania" tych komórek od błony sprężystej wewnętrznej. Taki rodzaj zmian określany jako "złuszczanie" śródbłonków (desquamation of endothelial cells) był już opisywany w

http://rcin.org.pl

literaturze (Ryc. 13, 14, 15) (Simeone i wsp., 1968; Fein i wsp., 1974; Alksne, Smith, 1977; Tanabe i wsp., 1978; Joris, Majno, 1981; Sasaki i wsp., 1984).

Znacznego stopnia zmiany ultrastrukturalne obserwowano w warstwie mięśniowej ściany tętnicy podstawnej mózgu u zwierząt z doświadczalnym SAH-em. Zwracał uwagę fakt dużej ilości komórek fibroblastycznych w tej warstwie tętnicy.

Organella komórek nosiły cechy pobudzenia (Ryc. 13, 15, 17). Mogłoby to świadczyć o pewnej skłonności do proliferacji i migracji widzianych komórek, co było opisywane w odnośnej literaturze (Clower i wsp., 1980).

Sugerowany przez innych autorów zwiększony poziom kolagenu w ścianie naczynia (Mizukami i wsp., 1976; Smith i wsp., 1983) był również obserwowany w tych doświadczeniach (Ryc. 13, 16, 17). Bardzo demonstratywnie wyglądały pęcherzyki pinocytarne ułożone przy błonie plazmatycznej, otwarte często do przestrzeni zewnątrzkomórkowej i wypełnione materiałem o gęstości elektronowej analogicznej do substancji znajdującej się w przestrzeniach międzykomórkowych. To zjawisko produkcji kolagenu bardzo spektakularnie tłumaczy jego obfite gromadzenie się w mięśniówce gładkiej tętnic mózgowych w stanach SAH-u (Ryc. 17). Wydaje się, że zawartość pęcherzyków pinocytarnych stanowi substancja błonopodstawna - kolagen typu IV, lecz oczywiście tylko badania immunohistochemiczne są w stanie rozstrzygnąć ten problem. Jak więc widać w zastosowanym przeze mnie modelu doświadczalnego krwawienia podpajęczynówkowego obserwujemy wszystkie cechy angiopatii, ta zaś "modelując"

http://rcin.org.pl

ścianę tętnicy doprowadza do zaciśnięcia jej światła. Miarą stopnia zwężenia jest pofałdowanie błony sprężystej wewnętrznej (Ryc. 14) (Mayberg i wsp., 1978).

Tak zmieniona ściana tętnicy podstawnej mózgu nasunęła Chyatte i wsp. (1983, 1984) przypuszczenie, że być może przewlekłe procesy zapalne są przyczyną angiopatii obserwowanej u zwierząt z doświadczalnym krwawieniem podpajęczynówkowym. Zastosowali oni dożylnie steroidy jako "antidotum" chroniące skutecznie przed angiopatią. Dla autora niniejszego opracowania to spostrzeżenie było wyjątkowo bliskie, gdyż zastosował analogiczny, zaadaptowany dla królika, model podwójnego krwawienia podpajęczynówkowego ("double hemorrhage"). Specyfika tego modelu została już omówiona w rozdziale Wstęp oraz Materiał i Metody.

W kolejnej grupie doświadczeń przeprowadziłem analizę ultrastruktury ściany tętnicy podstawnej mózgu u królików z doświadczalnym krwawieniem podpajęczynówkowym leczonych metylprednizolonem w sposób analogiczny do przedstawionego przez w/w autorów. Jednak pomimo wielu analogii w podejściu metodycznym uzyskany obraz okazał się być zupełnie inny, niż opisany przez Chyatte i wsp. (1983, 1984). Jedyne podobieństwo w obrazie mikroskopowo-elektronowym dotyczyło wyglądu śródbłonka, w stosunku do którego metylprednizolon spełnił pokładane nadzieje (Ryc. 18, 19). Ochronne działanie steroidów sprawiło mianowicie, że komórki śródbłonka miały kształt bardzo regularny, niezwykle ściśle przylegały do siebie oraz do warstwy sprężystej wewnętrznej. Wykazywały one co prawda cechy

http://rcin.org.pl

umiarkowanego pobudzenia, co manifestowało się niewielkim poszerzeniem i wakuolizacją siatki endoplazmatycznej. Prawdziwe zaskoczenie wywołał jednak obraz mięśniówki tętnicy podstawnej mózgu. W tej warstwie, zmiany angiopatyczne były bardziej nasilone, a lokalizowały się one głównie w przestrzeniach międzykomórkowych. Obszary te były niezwykle obficie wypełnione włóknami spolimeryzowanego kolagenu oraz substancją błonopodstawną - kolagenem typ IV (Ryc. 20 i 21). Analogicznie, lub - jak się wydaje autorowi - w większej ilości, występowały inkorporowane przybłonowo pęcherzyki pinocytarne otwierające się do przestrzeni międzykomórkowych (Ryc. 22. 23), a wypełnione analogicznym materiałem.

Taki obraz nasuwa przypuszczenie, że podatność ściany tętnicy podstawnej mózgu u zwierząt z doświadczalnym krwawieniem podpajęczynówkowym leczonych metylprednizolonem powinna być mniejsza niż u zwierząt nie leczonych, którym wykonano SAH.

Gdyby zatem to przypuszczenie okazało się zasadne, rodzi ono następne problemy. Pierwszy - czy stosowanie steroidów u chorych z krwawieniem podpajęczynówkowym ma jakikolwiek sens?

Drugi - czy aby steroid per se nie wprowadza zmian angiopatycznych o typie wyżej opisanym, a obraz ściany naczynia w tej drugiej grupie nie jest kompilacją zmian będących wynikiem tak krwawienia podpajęczynówkowego, jak też próby leczenia angiopatii metylprednizolonem? Potrzeba odpowiedzi na to pytanie narzuciła autorowi konieczność wykonania doświadczeń, w których zdrowym zwierzętom podawano metylprednizolon bez uprzednio wykonanego doświadczalnego

http://rcin.org.pl

krwawienia podpajęczynówkowego.

Nie bez pewnego zaskoczenia zaobserwowano cechy skurczu naczyń koła tętniczego Willisa (Ryc. 24) manifestujące się dużym pofałdowaniem błony sprężystej wewnętrznej. W tej grupie już samo podanie steroidów zdrowemu zwierzęciu doświadczalnemu spowodowało dyskretne, lecz zauważalne zmiany w komórkach śródbłonka tętnicy podstawnej mózgu, wyrażające się poszerzeniem i wakuolizacją siatki endoplazmatycznej. Zmiany patologiczne związane z podawaniem steroidów rozciągają się również na inne warstwy ściany tętnicy podstawnej (Ryc. 25). Patologia w swym obrazie ultrastrukturalnym dotyczy mięśniówki, w której widać poszerzone przestrzenie międzykomórkowe wypełnione kolagenem tak spolimeryzowanym jak i materiałem błonopodstawnym - kolagenem typu IV.

Sposób jego produkcji jest widoczny świetnie na Ryc. 26 i 27, gdzie pęcherzyki pinocytarne ułożone wzdłuż błony komórkowej wypełnione są substancją o gęstości elektronowej materiału błonopodstawnego. Opisane zmiany angiopatyczne trudno nazwać dyskretnymi, gdyż w niektórych obszarach mięśniówki potrafią zajmować całe pole widzenia (Ryc. 28).

W tych eksperymentach zastanawiano się, czy zwiększona produkcja kolagenu towarzysząca angiopatii ściany naczynia nie uszkadza zakończeń nerwowych, jak ma to miejsce w doświadczalnym krwawieniu podpajęczynówkowym i zostało już opisane w literaturze (Duff i wsp., 1986). W zaistniałej sytuacji zwężenie światła tętnicy podstawnej mózgu obserwowane w tych doświadczeniach byłoby czynnikiem pogrubienia ściany

http://rcin.org.pl

naczynia, nie zaś skurczem neurogennym. Jednak obraz niezmienionego zakończenia nerwowego otoczonego masami kolagenu w przydance tętnicy podstawnej mózgu (Ryc. 29) pozwala przypuszczać, że przynajmniej niektóre zakończenia nerwowe mimo destrukcji najbliższego otoczenia zachowują swą integralność. Te włókna mogą być zatem, przynajmniej teoretycznie, wskazane jako przyczyna skurczu badanej tętnicy.

Naczyniokurcząca rola układu noradrenergicznego w stanach SAH stanowiła już przedmiot dociekań innych autorów (Fraser i wsp., 1970, Peerless, Yasargil, 1971).

Opisano również podwyższenie poziomu amin katecholowych we krwi u ludzi z pękniętym tętniakiem mózgu powikłanym skurczem naczyń (Peerless, Griffith, 1975; Benedict, Loach, 1978).

Zdaniem autorów u podstaw patogenezy odległego skurczu naczyń leży zjawisko nadwrażliwości odnerwieniowej tętnic wewnątrzczaszkowych (denervation supersensitivity) (Sundt, 1973; Sundt i wsp., 1973). Taki mechanizm powstawania odległego skurczu naczyń wydaje się prawdopodobny, jeżeli założyć, że w doświadczalnym krwawieniu podpajęczynówkowym obserwuje się uszkodzenie zakończeń nerwowych układu noradrenergicznego w ścianie tętnic mózgowych (Duff i wsp., 1986). Należy dodać, że podwyższony poziom katecholamin obserwowany w doświadczalnym krwawieniu podpajęczynówkowym jest przyczyną powstawania zmian angiopatycznych typu mionekrozy w tętnicach koła Willisa (Alksne, Greenhoot, 1974; Yoshioka i wsp., 1984).

W kolejnym etapie dociekań nad wpływem układu noradrenergicznego na rozwój angiopatii naczyń podstawy mózgu w

http://rcin.org.pl

doświadczalnym krwawieniu podpajęczynówkowym autor poddał analizie obraz mikroskopowo-elektronowy ściany tętnicy podstawnej mózgu zwierząt, u których SAH poprzedzono wykonaniem obustronnej sympatektomii szyjnej górnej. Z teoretycznego punktu widzenia ta sytuacja doświadczalna powinna wykazać cechy skurczu wynikające z nadwrażliwości mięśniówki na katecholaminy, z drugiej zaś strony uniemożliwić skurcz spowodowany bezpośrednim działaniem zakończeń noradrenergicznych na ściany tętnic wewnątrzczaszkowych.

Taki mechanizm skurczu naczyń w omawianej grupie zwierząt mógłby być rozpatrywany, gdyby wycięcie zwojów szyjnych korespondowało czasowo z doświadczalnym krwawieniem podpajęczynówkowym. W tym miejscu jednak należy przytoczyć parę faktów z literatury przybliżających zjawisko nadwrażliwości mięśniówki na noradrenalinę. Przypuszcza się, co zostało już poprzednio powiedziane, że nadwrażliwość ta posiada cechy reakcji poodnerwieniowej. Sama będąc rozciągnięta w czasie osiąga szczyt w trzeciej dobie po sympatektomii (Lobato i wsp., 1980). Czym zatem jest owa nadwrażliwość katecholaminergiczna - odnerwieniowa i jakie mechanizmy leżą u podstaw jej występowania? Wiadomo, że acetylocholina uwalniana z zakończeń cholinergicznych na złączu nerwowo-mięśniowym do przestrzeni synaptycznej jest tam dezaktywowana przez esterazę cholinową. U podstaw dezaktywacji amin katecholowych, w tym przypadku noradrenaliny, leżą inne mechanizmy.

Poziom jej w okolicy zakończenia adrenergicznego regulowany jest z jednej strony wychwytem w miejscu receptorowym, z

http://rcin.org.pl

drugiej zaś wchłanianiem jej "nadmiaru" przez zakończenie ją produkujące (reuptake) (Whitby i wsp., 1961). Zarówno w czasie krwawienia podpajęczynówkowego jak i sympatektomii dochodzi do uszkodzenia zakończeń adrenergicznych. Wydzielona noradrenalina nie może być zatem wchłaniana zwrotnie. Przez pewien okres czasu pozostaje ona w otoczeniu uszkodzonego zakończenia nerwowego, a działając na miejscu receptora jest substancją powodującą nadwrażliwość mięśniówki gładkiej. W tym przypadku mówimy o nadwrażliwości presynaptycznej (Emmelin, Trendelenburg, 1972). Opisano jednak, że w krwawieniu podpajęczynówkowym występuje również nadwrażliwość katecholaminergiczna typu postsynaptycznego (Fleming, 1973). Związane jest to z towarzyszącymi krwawieniu podpajęczynówkowemu zmianami w mięśniówce gładkiej, polegającymi na zniszczeniu miejsc receptorowych. Spada zatem zdolność wychwytywania noradrenaliny przez receptory i jej następowej utilizacji przez monoaminooksydazy.

W prezentowanych doświadczeniach, w których doświadczalny SAH poprzedzony został wykonaniem obustronnej sympatektomii szyjnej, autor nie obserwował żadnych zmian o charakterze angiopatii (Rys. 30, 31). Obraz śródbłonków tętnic mózgowych jak też ich warstwa mięśniowa wyglądały zupełnie prawidłowo. To spostrzeżenie pozostaje pozornie w pewnej sprzeczności z doniesieniem, że obustronna sympatektomia nie przeciwdziała odległemu skurczowi naczyń mózgowych w odpowiedzi na podanie krwi do przestrzeni podpajęczynówkowej (Nagai i wsp., 1975). Należy jednak dodać, że w cytowanej pracy była mowa o skurczu

http://rcin.org.pl

naczyń wewnątrzczaszkowych uwidocznionych angiograficznie. W prezentowanej pracy autor przedstawia obraz ultrastrukturalny ściany tętnicy podstawnej analizując go jedynie pod kątem rozwoju angiopatii po doświadczalnym krwawieniu podpajęczynówkowym.

Na tym etapie dociekań nad etiologią angiopatii po SAH-u oraz ewentualnym udziałem układu noradrenergicznego w ich powstawaniu warto przypomnieć, że osią rozważań jest pytanie, czy metylprenizolon podawany zwierzętom doświadczalnym działa na mięśniówkę naczyń per se. Możliwe jest, przynajmniej teoretycznie, jego działanie poprzez układ adrenergiczny. Należy bowiem pamiętać, że steroidy nasilają syntezę katecholamin w adrenergicznej części układu autonomicznego (Smith, Yoshioka, 1985). Gdyby drugi wariant okazał się słuszny, metylprednizolon podany zwierzętom z doświadczalnym krwawieniem podpajęczynówkowym po uprzednio wykonanej obustronnej sympatektomii, nie spowodowałby zmian w ścianie tętnicy, jak to miało miejsce w opisanych grupach doświadczalnych z jego użyciem.. Na zakończenie zatem autor przedstawia obraz ultrastrukturalny ściany tętnicy podstawnej mózgu w układzie doświadczalnym opisanym powyżej (Ryc. 32, 33, 34, 35, 36).

Jak widać w tej grupie zwierząt nie obserwuje się praktycznie zmian angiopatycznych. Wydaje się, że połączenie "zabiegów terapeutycznych" (sympatektomia + steroidy) skutecznie zapobiegła zwiększonej kolagenogenezie w mięśniówce gładkiej ścian naczyń mózgowych. Przeciwdziałała również skutecznie

http://rcin.org.pl

zmianom w śródbłonku naczyń. Trzeba stwierdzić, że obraz uzyskany w tych doświadczeniach nie wykazywał różnic w porównaniu z poprzednią grupą zwierząt, tj. nie leczonych metylprednizolonem, którym wykonano sympatektomię przed doświadczalnym krwawieniem podpajęczynówkowym. Należy jednak zwrócić uwagę na jedyną różnicę pomiędzy uzyskanymi wynikami w obu tych grupach. Podanie metylprednizolonu spowodowało skurcz naczyń podstawy mózgu. To rozumowanie poparte jest obserwacją głębokiego pofałdowania błony sprężystej wewnętrznej w ostatniej grupie zwierząt (Ryc. 35, 36). Podobne zjawisko obserwowano również w grupie zwierząt zdrowych (bez SAH-u) którym podawano metylprednizolon (Ryc. 24). Wydaje się zatem, że istnieje inny hipotetyczny mechanizm odległego skurczu naczyń wewnątrzczaszkowych niezależny od integralności układu noradrenergicznego, a stymulowany przez steroidy. W swej czystej postaci byłby to skurcz typu spastycznego bez angiopatycznej przebudowy ściany tętnicy.

W podsumowaniu wydaje się, że przedstawione wyniki uzasadniają następujące uogólnienia:

1) Odległy skurcz naczyń wewnątrzczaszkowych w odpowiedzi na doświadczalne krwawienie podpajęczynówkowe pociąga za sobą rozwój zmian angiopatycznych obserwowanych w ścianie naczyń, a polegających na wzmożonej produkcji kolagenu (materiał błonopodstawny - kolagen typu IV).
2) Wskazuje to na patologiczną reakcję tych naczyń, a tym samym tłumaczy oporność ustępowania skurczu pod wpływem czynników farmakologicznych (Yoshioka, 1980; Clower i wsp., 1981;

http://rcin.org.pl

Varsos i wsp., 1983).

3) Wydaje się, że zmiany angiopatyczne polegające na wzmożonej produkcji kolagenu stymulowane są przez układ adrenergiczny.
4) Temu zjawisku towarzyszy skurcz naczynia o bliżej nieznanej etiologii, a wyzwalany steroidami. Możliwe, że przyczyny tego skurczu są zbliżone, lub są wręcz kontynuacją wczesnej fazy skurczu (early acute vasospasm).

Wnioskiem praktycznym, mogącym znaleźć zastosowanie w klinice skurczu tętnic wewnątrzczaszkowych w odpowiedzi na krwawienie podpajęczynówkowe byłoby ponowne rozważenie zasadności stosowania steroidów w leczeniu zespołu późnego skurczu naczyń. W każdym zaś razie stosowanie ich wraz ze środkami sympatykolitycznymi.

http://rcin.org.pl

6.3. W poszukiwaniu modelu krwawienia podpajęczynówkowego: skurcz naczyń wewnątrzczaszkowych czy zespół skurczu?

Skurcz tętnic koła tętniczego Willisa u pacjentów z przebytym krwawieniem podpajęczynówkowym jest często przyczyną odległego deficytu neurologicznego. Jego etiologia nie została jak dotyczczas dobrze poznana, a zatem leczenie niekiedy tylko uwieńczone bywa sukcesem. Zastanawiający jest fakt, że obraz angiograficzny tętnic wewnątrzczaszkowych u chorych z odległym skurczem nie zawsze koresponduje z ich stanem neurologicznym (Smith, Yoshioka, 1985), choć generalnie przeważa pogląd o pozytywnej korelacji tych dwóch zjawisk. Obszerne omówienie literatury światowej traktującej o zależności pomiędzy skurczem tętnic mózgowych, a wystąpieniem odległego deficytu neurologicznego znajdzie czytelnik w pracy Weira i wsp. (1978). Należy jednak z całym naciskiem stwierdzić, że powyższe wywody dotyczą obserwacji poczynionych u ludzi i nie mogą być mechanicznie zastosowane w badaniach eksperymentalnych u zwierząt, u których występuje olbrzymie zróżnicowanie reakcji naczyniowej w odpowiedzi na doświadczalne krwawienie podpajęczynówkowe. Wynika to zdaniem autorów z różnic w regulacji przepływu mózgowego u poszczególnych gatunków. Prace omawiające ten temat zostały zacytowane przez Kassella i wsp. (1985) i tam autor odsyła czytelników zainteresowanych problemem.

Osobliwie wyglądają wyniki badań nad doświadczalnym krwawieniem podpajęczynówkowym u królików. Otóż jedyne cztery prace

http://rcin.org.pl

dotyczące tego modelu stwierdzają zgodnie, że u królika nawet wielokrotnie wykonane krwawienie podpajęczynówkowe nie doprowadza do wystąpienia odległego deficytu neurologicznego (Usui, 1968; Logothetis i wsp., 1983; Chan i wsp., 1984; Liszczak i wsp., 1984). Tym większym zaskoczeniem było opublikowane przez Backera i wsp. (1987) doniesienie, że króliki z doświadczalnym krwawieniem podpajęczynówkowym zareagowały w sposób obserwowany u ludzi. Jednak autorzy nie piszą expressis verbis o wystąpieniu odległego deficytu neurologicznego.

Autor niniejszej pracy prowadząc badania nad doświadczalnym skurczem naczyń u królikow obserwował pewne widoczne cechy angiopatii tętnic podstawy mózgu w odpowiedzi na dwukrotne wstrzyknięcie ich własnej krwi do przestrzeni podpajęczynówkowej wyrażające się zmianami obserwowanymi również w obrazie mikroskopowo-elektronowym, jak to już było wielokrotnie opisywane (Chyatte i wsp., 1983; Liszczak i wsp., 1983; Varsos i wsp., 1983; Chyatte, Sundt, 1984; Liszczak i wsp., 1984). Zmiany te nie korespondowały z obrazem neurologicznym zwierząt, a właściwie nie towarzyszył im żaden deficyt neurologiczny, mimo stwierdzonego autopsyjnie dużego skrzepłego krwiaka na podstawie pnia mózgu sięgającego od dolnej opuszki poprzez most do dołu międzykonarowego i pokrywającego część tylną koła tętniczego Willisa.

Poszukując modelu doświadczalnego odległego skurczu naczyń u królików, u których deficyt neurologiczny byłby dobrze skorelowany ze zmianami w ścianie tętnic podstawy mózgu

http://rcin.org.pl

(Liszczak i wsp., 1983), autor użył do doświadczeń królika naturalnej mutacji pt (od głównej choroby dziedzicznej - paralytic tremor - patrz rozdział 5.1).

W przeprowadzonych doświadczeniach krew tętniczą królika pt wstrzykiwano również do przestrzeni podpajęczynówkowej królików "zdrowych". Miało to na celu zbadanie czy hipotetyczny "czynnik skurczowy" (vasoconstrictor factor) nie znajduje się we krwi królików mutacji pt.

U ludzi krwawieniu podpajęczynówkowemu będącemu wynikiem pęknięcia tętniaka wewnątrzczaszkowego towarzyszy bogaty obraz neurologiczny. Są to objawy ogniskowe, a więc niedowłady, porażenia, zaburzenia czucia, jednostronne rozszerzenie źrenicy (anizokoria), objawy oponowe, takie jak ból głowy , sztywność karku. Obrazu mogą dopełnić zaburzenia świadomości. Oczywiście indywidulanie mogą wystąpić dowolne kompilacje wymienionych objawów neurologicznych, bardzo zróżnicowane co do nasilenia. Inny obraz neurologiczny obserwowano u królikow po eksperymentalnym krwawieniu podpajęczynówkowym. Mimo podawania stosunkowo dużych ilości krwi do zbiorników CSF podstawy mózgu, nie notowano nigdy dużych ubytków neurologicznych (Smith, Yoshioka, 1985).

Z własnych doświadczeń (dane niepublikowane) wiem, że u królików, którym wykonano dwukrotne krwawienie (double hemorrhage model) nie występowały praktycznie żadne objawy odległego deficytu neurologicznego. U królików pt, obraz neurologiczny towarzyszący dwukrotnemu podaniu krwi do przestrzeni podpajęczynówkowej był bardzo zróżnicowany i

http://rcin.org.pl

nawiązujący w swej symptomatologii do obserwacji klinicznych u ludzi z krwawieniem podpajęczynówkowym, powikłanym odległym skurczem tętnic wewnątrzczaszkowych (patrz Tabela 4 i Ryc. 37). Zastanawiającą wydawała się obserwacja, że w grupie zwierząt kontrolnych którym do przestrzeni podpajęczynówkowej wstrzyknięto krew królików pt nie obserwowano również odległego deficytu neurologicznego. To allogeniczne krwawienie podpajęczynówkowe miało zdaniem autora wyjaśnić, czy we krwi królika pt znajduje się hipotetyczny czynnik mogący być przyczyną wystąpienia odległego deficytu neurologicznego. W tej grupie zwierząt nie obserwowano jednak żadnych zmian neurologicznych towarzyszących doświadczalnemu krwawieniu podpajęczynówkowemu. Zaskakujące różnice w obu grupach zwierząt dotyczące stanu neurologicznego powstałego w wyniku eksperymentalnego podania krwi do zbiorników płynowych podstawy mózgu skłoniły autora do próby odpowiedzi na następujące pytania:

1. Czy histopatologiczne zmiany w ścianie tętnic koła tętniczego Willisa korespondują z wystąpieniem odległego deficytu neurologicznego?

2. Czy wystąpieniu tego deficytu towarzyszą zmiany histopatologiczne w ścianie tętnic parenchymalnych pnia mózgu (rami ad pontem)?

3. Czy obecność obserwowanych ogniskowych uszkodzeń tkanki nerwowej wpływa lub jest skorelowana ze stanem neurologicznym zwierząt doświadczalnych?

4. Czy transformacja skrzepu w przestrzeni podpa-

http://rcin.org.pl

jęczynówkowej oraz krwiaków śródmózgowych (np. ukrwotocznione ogniska malacji) wpływa na stan neurologiczny zwierząt po doświadczalnym krwawieniu podpajęczynówkowym?

Zmiany histopatologiczne w ścianie naczyń podstawy mózgu polegające na pogrubieniu warstwy mięśniowej, zwiększeniu ilości kolagenu oraz pofałdowaniu i zniszczeniu warstwy śródbłonka były już opisywane w literaturze (Cownay i wsp., 1972). Podobne zmiany obserwowałem również w prezentowanych doświadczeniach u królików z doświadczalnym krwawieniem podpajęczynówkowym.

W tym miejscu należy podkreślić, że badania prowadzono w dwóch grupach zwierząt, a więc królików pt, którym doświadczalne krwawienie podpajęczynówkowe wykonano ich własną krwią oraz królików "normalnych", którym SAH wykonano krwią królików pt. Nie tłumacząc, jaki wpływ na rozwój angiopatii ma wstrzyknięcie do przestrzeni podpajęczynówkowej "obcej" krwi, należy zdaniem autora scharakteryzować pokrótce różnice w ścianie naczyń podstawy mózgu w odpowiedzi na taki doświadczalny manewr u obu tych grup. Nie bez pewnego zaskoczenia uwidoczniono większe nasilenie skurczu tętnicy podstawnej mózgu w grupie królików pt z "autogennym" krwawieniem podpajęczynówkowym (Ryc. 38 i 39).

Dalsza analiza wyników ujawniła kolejne różnice w obu tych grupach doświadczalnych. Na przedstawionych elektronogramach (Ryc. 40 i 41) wykazano wprawdzie podobny sposób pofałdowania błony sprężystej wewnętrznej oraz uszkodzenie komórek śródbłonka, jednak analiza stanu nasilenia angiopatii w

http://rcin.org.pl

warstwie mięśniowej tętnicy podstawnej po doświadczalnym SAH-u wykazała znamienne różnice w obu tych podejściach metodycznych (Ryc. 42 i 43).

Praktycznie niezmienionym elementom warstwy mięśniowej tętnicy podstawnej mózgu u królików pt którym krwawienie podpajęczynówkowe wykonano ich własną krwią (Ryc. 42) należy przeciwstawić obraz zmienionej mionekrotycznie mięśniówki analogicznej tętnicy u królików zdrowych z SAH-em wykonanym krwią królika pt (Ryc. 43).

W mięśniówce tętnic podstawnych w obu tych grupach doświadczalnych znajdują się komórki fibroblastyczne. One to właśnie produkują włókna kolagnowe lub podlegają transformacji w kierunku komórek mięśniówki. Można zatem stwierdzić, że ich obecność sugeruje zmiany prowadzące do obniżenia podatności ściany tętnicy (Ryc. 44 i 45).

Reasumując, pomimo większego nasilenia skurczu, zwężającego poważnie światło tętnic śródczaszkowych w grupie królików pt z doświadczalnym SAH-em wykonanym ich własną krwią zmiany angiopatyczne są tu mniej zaznaczone w odróżnieniu od grupy zwierząt zdrowych z krwawieniem podpajęczynówkowym krwią królika pt, gdzie mniejszemu "skurczowi" tętnicy podstawnej mózgu towarzyszą zmiany mionekrotyczne w mięśniówce.

Skoro, co zostało już powiedziane, zwężenie światła grubych naczyń podstawy mózgu zdaje się być bardziej spektakularne w grupie królików pt, to wynika stąd pozornie oczywisty wniosek, że u tych zwierząt zaobserwowano opisany już w tym rozdziale złożony i bardzo różnorodny obraz odległego deficytu

http://rcin.org.pl

neurologicznego po przebytym doświadczalnym krwawieniu podpajęczynówkowym.

Myślę, że ten fragment dociekań nad wpływem wielkości światła naczyń na stan neurologiczny zwierząt należy sprowadzić do fenomenologicznego opisu zjawiska. Wprawdzie obserwowanemu zwężeniu światła tętnicy podstawnej towarzyszą rozsiane uszkodzenia neuronów pnia mózgu z cechami schorzenia przewlekłego (Ryc. 46), to jednak są one znacznie mniejsze niż ogniska nekrozy w pniu mózgu u królików zdrowych, którym krwawienie podpajęczynówkowe wykonano krwią królików pt (Ryc. 47 i 48), u których nie stwierdzano jednak odległego deficytu neurologicznego. Ta obserwacja wskazuje, że być może ten rodzaj uszkodzenia struktur nerwowych nie ma istotnego znaczenia dla wystąpienia zmian neurologicznych. Brak dobrej korelacji pomiędzy rozległością i lokalizacją zmian, a stanem neurologicznym był opisywany u chorych, u których krwawienie podpajęczynówkowe powikłane było skurczem tętnic wewnątrzczaszkowych (Smith, Yoshioka, 1985). Zdaję sobie sprawę, że za wielkość i obraz histopatologiczny lezji pnia mózgu w grupie zwierząt zdrowych, którym SAH został wykonany krwią królika pt odpowiedzialne mogą być, przynajmniej teoretycznie, zjawiska związane z obecnością w przestrzeni podpajęczynówkowej obcych antygenów. Jednak w tej grupie zwierząt nie obserwowałem ogniskowych zaburzeń neurologicznych.

Stoję zatem na stanowisku, że przede wszystkim rodzaj uszkodzenia, w mniejszym stopniu zaś jego rozległość lub

http://rcin.org.pl

lokalizacja, stanowi o występowaniu odległego deficytu neurologicznego - neuronekroza vs rozsiane, przewlekłe uszkodzenia neuronów (ischemiczne?).

Te ostatnie zmiany, mimo że mniej nasilone, mogą wpływać na stan neurologiczny u królików z doświadczalnym krwawieniem podpajęczynówkowym. Jest to sformułowanie o tyle ważkie, że pozwala mówić o złożonym, tak naczyniopochodnym jak i neurotoksycznym, czynniku powodującym wystąpienie odległego deficytu neurologicznego. Potwierdzają to również w pewnym sensie obserwacje innych autorów donoszących o niezależnym od stopnia skurczu tętnic mózgowych stanie neurologicznym u chorych z krwawieniem podpajęczynówkowym w przebiegu pęknięcia tętniaka wewnątrzczaszkowego (Gerstenbrand i wsp., 1985). Opisywany przez nich deficyt neurologiczny u pacjentów z krwawieniem podpajęczynówkowym bez angiopatycznych cech skurczu sugerowałby neurotoksyczne działanie krwi na neurony centralnego układu nerwowego. Natomiast niektórzy autorzy podkreślają ścisły związek pomiędzy wystąpieniem skurczu naczyń wewnątrzczaszkowych a odległym deficytem neurologicznym (Werf, 1971).

Fenomen skurczu tętnic wewnątrzczaszkowych w przebiegu krwawienia podpajęczynówkowego został wprowadzony i opisany na podstawie zdjęć angiograficznych u pacjentów po pęknięciu tętniaka wewnątrzczaszkowego (Ecker, Riemenschneider, 1951). W samym swym założeniu można mówić zatem o średnicy światła dużych naczyń mózgowych, gdyż tylko takie zostają uwidocznione radiologicznie po dotętniczym podaniu kontrastu. Łatwo

http://rcin.org.pl

wyobrazić sobie fakt prawidłowego obrazu angiograficznego dużych tętnic koła Willisa przy współistniejącym skurczu i/lub angiopatii tętnic parenchymalnych (arteriae perforantes). Taki stan hemodynamiczny w łożysku tętnic wewnątrzmózgowych mógłby teoretycznie spowodować powstanie ognisk malacji ischemicznej. W przedstawionych badaniach nie znalazłem histopatologicznych wykładników zmniejszonego przepływu w tętnicach parenchymalnych pnia mózgu typu obrzęku śródbłonka, pogrubienia mięśniówki ścian tętnic czy okluzji pozakrzepowej (Ryc. 49 i 50).

Podobne obserwacje są również opisywane w literaturze (Stoltenburg-Didinger, Schwarz, 1986).

Na obecnym etapie dociekań nad wpływem stanu małych naczyń parenchymalnych na uszkodzenie tkanek mózgu leżących w ich dorzeczu, autor pragnie odbiec trochę od patologii odnaczyniowej centralnego układu nerwowego. Stosunkowo niedawno nauka zgromadziła dowody z zakresu kardiologii mówiące o dokonanych zmianach martwiczych w mięśniu sercowym u pacjentów z potwierdzoną koronarograficznie dobrą drożnością grubych tętnic wieńcowych (Mosseri i wsp., 1986).

Analiza stanu obwodowego dorzecza małych tętnic wieńcowych pobranych biopsyjnie potwierdziła przypuszczenia, że mamy tu do czynienia z izolowaną angiopatią małych tętnic bez towarzyszących zmian w dużych doprowadzających naczyniach odżywczych serca. Fenomen ten został opisany jako choroba małych naczyń (Mosseri i wsp., 1986). Myślę, że obserwacja ta może mieć zastosowanie w analizie przyczyn malacji neuronów i następowego deficytu neurologicznego u pacjentów po krwawieniu

http://rcin.org.pl

podpajęczynówkowym, u których badanie angiograficzne nie wykazuje cech patologii tętnic koła Willisa. Jest rzeczą oczywistą, że argument ten musi być stosowany ostrożnie z uwzględnieniem wszystkich różnic w obwodowym unaczynieniu mózgu i serca.

Wydaje się zatem, że odległy deficyt neurologiczny jest skorelowany ze zwężeniem tętnic koła Willisa lub cieńszych tętnic parenchymalnych mogącym prowadzić do powstania rozsianych ognisk uszkodzenia tkanek mózgu z cechami schorzenia przewlekłego.

Jedna z teorii powstania skurczu tętnic wewnątrzczaszkowych jest oparta na stwierdzeniu, że warunkiem wystąpienia tego fenomenu jest uformowanie skrzepu i jego bliski kontakt ze skurczonym naczyniem (Echlin, 1971). Mówi się tu o mechanicznym, naczyniokurczącym działaniu skrzepu (Arutiunow i wsp., 1974), lub naczyniokurczącym wpływie produktów degradacji fibrynogenu (FDP) (Lye i wsp., 1982).

Warunkiem koniecznym do powstania tego ostatniego zjawiska jest transformacja skrzepu w przebiegu jego organizacji i towarzysząca mu fibrynoliza. W prezentowanych eksperymentach obraz histopatologiczny skrzepu (Ryc. 38 i 47) bardzo różnił się w opisanych grupach doświadczalnych. W oparciu o uzyskane wyniki mogę powiedzieć, że fakt powstawania czy organizacji skrzepu nie wpływa na histopatologiczny obraz ściany naczyń koła tętniczego Willisa oraz na wystąpienie odległego deficytu neurologicznego. Nie obserwowałem bowiem organizacji skrzepu na podstawie pnia mózgu u królików pt, u których angiopatia tętnic

http://rcin.org.pl

podstawy mózgu była najbardziej zaznaczona i towarzyszył jej odległy deficyt neurologiczny. Trudno tłumaczyć istotę tego zjawiska. Być może obserwowane pogrubienie ściany tętnic podstawy mózgu spowodowane było mionekrozą mięśniówki naczyń w wyniku zatkania ujść zachyłków penetrujących w głąb ściany tętnicy a komunikujących się z przestrzenią podpajęczynówkową. Układ ten zapewnia najprawdopodobniej odżywianie mięśniówki tętnicy analogicznie jak ma to miejsce w vasa vasorum (Zervas i wsp., 1982).

W niniejszej pracy sugeruję, że krew jest znajdowana w wielu przypadkach w przydance skurczonych naczyń w grupie królików pt z SAH-em ich własną krwią. Obecność jej może wskazywać po prostu na krwawienie, lub być ważnym czynnikiem w patogenezie skurczu naczyń (Ryc. 51). Dodaję również, że w grupie królików zdrowych, którym krwawienie podpajęczynówkowe wykonano krwią królików pt nie obserwowałem nigdy elementów morfotycznych krwi penetrujących w ścianę naczynia, choć ich kontakt z tętnicami podstawy mózgu był bardzo bliski (Ryc. 52).

Erytrocyty lub inne elementy krwi, mogą blokować te kanały, lub używać ich jako miejsca wejścia w ścianę naczynia. Osaka (1977) sugerował, że produkty rozpadu erytrocytów są decydującymi determinantami skurczu tętnic mózgowych. Mogą one dawać zwolnienie obiegu substancji potencjalnie naczyniokurczących w sieci wewnątrzprzydankowej, które pozwala utrzymać przewlekły wasospazm.

Faleiro i wsp. (1981) sugerowali, że w erytrocytach może występować ważny czynnik odpowiedzialny za wasokonstrykcję, a

http://rcin.org.pl

Chertok (1980) donosił również o jego obecności w angiopatycznie zmienionych tętnicach wewnątrzczaszkowych. Wyjaśnienie znaczenia elementów krwi w przydance może pomóc udowodnić dlaczego skurcz tętnic wewnątrzczaszkowych jest łatwiej uzyskiwany po doświadczalnym uszkodzeniu naczynia tętniczego niż po dozbiornikowej injekcji krwi. Cokolwiek jest tu powodem, pokazuje, że elementy krwi w przydance są ważnymi czynnikami towarzyszącymi strukturalnym i angiograficznym zmianom przy skurczu tętnic mózgowych.

Wydawałoby się zatem, że wcześnie przeprowadzony zabieg neurochirurgiczny u chorych z pękniętym tętniakiem śródczaszkowym, polegający z jednej strony na wyłączeniu pękniętego tętniaka z krążenia mózgowego, z drugiej zaś strony ewakuacją skrzepów krwi i przepłukaniem przestrzeni podpajęczynówkowej, mógłby rozstrzygnąć o powodzeniu operacji. Powinien on, przynajmniej teoretycznie, zapobiegać najgroźniejszemu powikłaniu krwawienia podpajęczynówkowego jakim jest odległy skurcz tętnic wewnątrzczaszkowych wzbogacony nierzadko o odległy deficyt neurologiczny. Tak jednak nie jest, a raczej zdania autorów są podzielone i poza powszechnymi doniesieniami o celowości płukania przestrzeni podpajęczynówkowej i pozytywnych skutkach z nim związanych (Hamer, 1982; Hashi i wsp., 1982; Mizukami i wsp., 1982) istnieje praca, w której badacze nie widzą zalet tej metody w porównaniu do klasycznego postępowania neurochirurgicznego. Alexander i wsp. (1985) wykonywali eksperymenty u psów w analogicznym modelu doświadczalnym (tj. podwójnego krwawienia)

http://rcin.org.pl

jak autor niniejszej rozprawy u królików. Wykazali oni, że przepłukiwanie przestrzeni podpajęczynówkowej u zwierząt z doświadczalnym krwawieniem podpajęczynówkowym nie wpływa na obraz angiograficzny skurczu naczyń jak również nie zmniejsza częstości wystąpienia deficytu neurologicznego. Dowiedli też, że charakter zmian angiopatycznych w tętnicy podstawnej mózgu nie zależy od zastosowanej procedury eksperymentalnej polegającej na ewakuacji krwi z przestrzeni podpajęczynówkowej. Dużą, i jak się wydaje jedyną zaletą cytowanej pracy, jest próba wprowadzenia skali odległego deficytu neurologicznego i pod tym względem jest to w dostępnej mi literaturze doniesienie unikalne. To pojedyncze spostrzeżenie zostało zacytowane raczej jako ciekawostka, niż głos w dyskusji nad celowością ewakuacji krwiaka z przestrzeni podpajęczynówkowej jako metodzie zapobiegania powstawaniu skurczu naczyń i deficytu neurologicznego w przebiegu SAH-u.

Na zakończenie nie sposób pominąć faktu, że w grupie królików zdrowych którym wykonano krwawienie podpajęczynówkowe krwią królika pt obserwowano również skrzepłe krwiaki w tkance nerwowej pnia mózgu (Ryc. 48). Obserwowany tam skrzep podlegał transformacji i organizacji podobnie jak znajdujący się na podstawie mózgu. Wydaje się, że ogniskowe zmiany w pniu mózgu mogły być wyrazem ukrwotocznienia ognisk malacji. Zmiany tego typu nie były obserwowane u królików pt, u których SAH wykonano ich własną krwią.

Pokrywa się to zasadniczo z doniesieniami innych autorów, którzy w obrazie autopsyjnym mózgów chorych zmarłych w

http://rcin.org.pl

przebiegu pęknięcia tętniaka śródczaszkowego powikłanego skurczem naczyń mózgowych sporadycznie tylko obserwowali ukrwotocznione ogniska malacji w pniu mózgu (Stoltenburg-Didinger, Schwarz, 1986).

Podsumowując zdaję sobie sprawę, że przedstawiona dyskusja odpowiada w dużej mierze na pytanie, które z opisanych zjawisk nie są odpowiedzialne za skurcz naczyń wewnątrzczaszkowych i towarzyszący mu odległy deficyt neurologiczny. Z pozytywnych korelacji należy podkreślić fakt, że u królików pt po SAH-u występują stosunkowo niewielkie zmiany w obrazie ściany tętnicy podstawnej mózgu oraz brak zmian w tętnicach parenchymalnych. Temu zjawisku towarzyszy jednak odległy deficyt neurologiczny. Nie wydaje się prawdopodobne aby objawy neurologiczne obserwowane u królików pt po krwawieniu podpajęczynówkowym były zależne od dynamiki rozwoju "choroby pt" (bez doświadczalnego SAH-u). Przypominam, że czas obserwacji w tej grupie zwierząt wynosił tylko 6 dni. Jeżeli zaś oba te zjawiska należy utożsamiać, to być może uszkodzenie neuronów u królika pt po krwawieniu podpajęczynówkowym i bez niego posiada wspólną etiopatogenezę (procesy autoimmunizacyjne?), lecz różni je szybkość narastania zmian histopatologicznych w neuronach.
U zwierząt zdrowych, którym krwawienie podpajęczynówkowe wykonano krwią królika pt, pomimo daleko posuniętej angiopatii tętnic koła Willisa, nie obserwowano odległego deficytu neurologicznego przy rozległej lezji pnia mózgu. Wydaje się zatem, że tylko określone zmiany w neuronach pnia mózgu mogą prowadzić do powstania opisanego obrazu neurologicznego, tak

http://rcin.org.pl

jak miało to miejsce u królików mutacji pt.

Dlaczego jednak dochodzi do słabo skorelowanych ze stanem neurologicznym zmian światła tętnic koła Willisa u królików pt po uprzednio wykonanym krwawieniu podpajęczynówkowym własną krwią?

Może za to zjawisko odpowiedzialna jest upośledzona funkcja neuronów, które jednak zachowują aktywność biologiczną?

Zostało to już opisane w przypadku uszkodzeń neuronów z cechami schorzenia przewlekłego (Kozik, 1970), a więc patologii obserwowanej przeze mnie u królików pt po doświadczalnym SAH-u.

Ostatecznie obrazu dopełnić może fakt, że w krwawieniu podpajęczynówkowym obserwuje się zjawisko nadwrażliwości katecholaminergicznej (catecholaminergic hypersensitivity) (Fraser i wsp., 1970; Peerless, Yasargil, 1971), współistniejące ze wzrostem poziomu noradrenaliny we krwi i płynie mózgowo-rdzeniowym (Shigeno, 1982), zaś przedstawione uszkodzenie zakończenia nerwowego w mięśniówce tętnicy podstawnej mózgu u królika pt z SAH-em własną krwią (Ryc. 53) pozwala rozpatrywać skurcz tego naczynia w kategoriach nadwrażliwości poodnerwieniowej. Należy podkreślić, że obecność erytrocytów w mięśniówce tętnicy podstawnej mózgu, była zawsze nieomylnym sygnałem wystąpienia deficytu neurologicznego u królików z doświadczalnym krwawieniem podpajęczynówkowym.

http://rcin.org.pl

6.4. Sugestie dotyczące etiopatogenezy deficytu neurologicznego i/lub skurczu naczyń wewnątrzczaszkowych w odpowiedzi na krwawienie podpajęczynówkowe

Jak już powiedziano krwawienie podpajęczynówkowe można doświadczalnie zmodelować na zwierzętach. Należy jednak z całym naciskiem przypomnieć, że wprawdzie u królika znajdowano cechy angiopatii po podaniu krwi do przestrzeni podpajęczynówkowej lecz zmianom tym nie towarzyszył uchwytny deficyt neurologiczny. Z tym większym zainteresowaniem należy przyjąć pracę Bakera i wsp. (1987), którzy donieśli o wystąpieniu zaburzeń neurologicznych towarzyszących doświadczalnemu SAH-owi u królików oraz udokumentowali to załączonymi angiogramami zaświadczającymi o współistnieniu skurczu dużych naczyń tętniczych podstawy mózgu. Trudno na razie przewidzieć jaką dyskusję wywoła to doniesienie zważywszy, że autorzy z tego samego ośrodka zapewniali we wcześniejszych pracach wykonanych na dużym materiale o niemożności wywołania deficytu neurologicznego u królików (Liszczak i wsp., 1983; Liszczak i wsp., 1984).

Autor niniejszej pracy wielokrotnie wspominał o braku jednolitych poglądów na zjawisko korelacji pomiędzy występowaniem skurczu tętnic mózgowych w odpowiedzi na krwawienie podpajęczynówkowe oraz współistnienie zaburzeń neurologicznych. Wydawało mi się, że można czytelnika odesłać do monografii zbiorczej omawiającej ten problem. Jednak brzmienie tytułu rozdziału wyklucza taką możliwość. Postaram

http://rcin.org.pl

się zatem podać możliwie syntetyczne poglądy autorów na ewentualny związek przyczynowo-skutkowy skurczu naczyń mózgowych i deficytu neurologicznego w SAH.

Śledząc piśmiennictwo dotyczące tego zagadnienia znajduje się szereg obserwacji mówiących, że zjawisko skurczu naczyń wewnątrzczaszkowych powikłane jest prawie zawsze uszkodzeniem mniej lub bardziej rozległych obszarów centralnego układu nerwowego. Sytuacja ta opisana jest najczęściej w literaturze jako ischemiczny deficyt neurologiczny. Sugeruje to pozytywny związek przyczynowo-skutkowy pomiędzy odnaczyniową ischemią a upośledzeniem funkcji tkanek mózgu. Duża rozmaitość metod pomiaru przepływu tętniczego stosowana w krwawieniach podpajęczynówkowych utwierdzała autorów w przekonaniu, że to właśnie zwężenie naczyń mózgowych jest przyczyną sprawczą wystąpienia objawów neurologicznych (Allcock, Drake, 1965; Beck, Wieser, 1974; Richardson, 1976; Fisher i wsp., 1977; Saito i wsp., 1977; Adams i wsp., 1978; Weir i wsp., 1978, Suzuki, 1979; Volby, Enevoldsen, 1982; Kistler i wsp., 1983).

Trzeba sobie jednak powiedzieć, że wnioskowanie o przepływie regionalnym oparte jest najczęściej o metody szacunkowe (np. angiografie, radioizotopowe, czy dopplerowskie metody pomiaru przepływu). Nie udało się jak dotychczas nikomu zbadać przepływu w najbliższym otoczeniu uszkodzonych neuronów ani też wyznaczyć tempa ich metabolizmu (na przykład skojarzoną metodę autoradiograficzną z ^{14}C deoxyglukozą oraz ^{14}C jodoantypiryną). Dopiero wyniki uzyskane przy zastosowaniu tych bardzo czułych metod mogłyby zdaniem autora rozwiązać ten podstawowy, jak się

http://rcin.org.pl

wydaje, problem. Faktem bezspornym jest, że przy użyciu technik tomografii komputerowej jak też badań autopsyjnych widywano ogniska malacji tkanki nerwowej pochodzenia naczyniowego mogące teoretycznie odpowiadać obserwowanemu deficytowi neurologicznemu.

Jednak na obronę tezy o rozdzielnym występowaniu tych zjawisk można przytoczyć nieopublikowane obserwacje autora o wystąpieniu rozrzuconych, pojedynczych uszkodzonych neuronów u zwierząt z doświadczalnym krwawieniem podpajęczynówkowym wykazujących cechy deficytu neurologicznego. Znakowanie tych komórek wykazał autor przy użyciu peroksydazy chrzanowej wstrzykniętej do przestrzeni podpajęczynówkowej zwierząt, u których wykonano SAH. Bardzo ciekawe doniesienia w piśmiennictwie światowym dotyczą obserwacji klinicznych opisujących dużego stopnia deficyt neurologiczny u pacjentów po przebytym krwawieniu podpajęczynówkowym bez cech radiologicznych skurczu naczyń wewnątrzczaszkowych jak też tych, u których duży skurcz radiologiczny nie był powikłany deficytem neurologicznym (Wilkins i wsp., 1961; Millikan, 1975; Peerless, 1977; Saito, Sano, 1979; Fisher i wsp. 1980).

W przeprowadzonych na użytek tej pracy doświadczeniach obserwowano skurcz tętnic podstawy mózgu u królików, którym wykonano doświadczalne krwawienie podpajęczynówkowe. Zmniejszeniu światła naczyń towarzyszyły zmiany angiopatyczne w ścianie tętnic. Należy również zaznaczyć, że w tętnicach mózgowych królików pt po SAH-u znaleziono uszkodzone w znacznym stopniu zakończenia nerwów autonomicznych. Podobne obserwacje

http://rcin.org.pl

przy użyciu mikroskopu elektronowego zostały już poczynione wcześniej przez innych autorów (Duff i wsp., 1986; Duff i wsp., 1987).

Aczkolwiek prezentowano różne poglądy na temat nadwrażliwości poodnerwieniowej jako przypuszczalnej przyczyny skurczu naczyń mózgowych w krwawieniu podpajęczynówkowym (Fraser i wsp., 1970; Edvinsson i wsp. 1975; Nagai i wsp., 1975; Kodama i wsp., 1979; Lobato i wsp., 1980), to jednak spotyka się dobrze udokumentowane prace wskazujące nadwrażliwość poodnerwieniową jako przyczynę powstania skurczu tętnic wewnątrzczaszkowych w modelu SAH-u (Lobato i wsp., 1980; Svedgaard i wsp., 1977). Wydaje się to rzeczą intuicyjnie oczywistą zważywszy, że uszkodzeniu nerwów tętnic koła Willisa w wyniku krwawienia podpajęczynówkowego towarzyszy wzrost poziomu noradrenaliny w surowicy krwi i płynie mózgowo-rdzeniowym (Peerless, Griffiths, 1975; Benedict, Loach, 1978; Shigeno, 1982).

Nie tylko uszkodzenie zakończeń nerwowych u królika pt z doświadczalnym krwawieniem podpajęczynówkowym może być przyczyną nadwrażliwości noradrenergicznej (Ryc. 54). Należy również nadmienić, że u tego królika znaleziono także uszkodzenie neuronów w zwojach szyjnych górnych. Wiadomo przecież, że takie zmiany dają zjawisko nadwrażliwości poodnerwieniowej w dysautonomii rodzinnej czyli chorobie Riley-Daya (Dancis, 1983). W tym miejscu autor nie może się oprzeć sugestii, że królik pt wykazuje uszkodzenie układu nerwowego podobne do opisanego zespołu, jak np. uszkodzenie jąder przedsionkowych nerwu VIII (Taraszewska, Zelman, 1981), czy też

http://rcin.org.pl

uszkodzeń zwoju Scarpy (n VIII) (Ryc. 55).

Skoro już mowa o nadwrażliwości poodnerwieniowej jako przyczynie skurczu naczyń tętniczych mózgu to może być ona pochodzenia centralnego, jak to opisano w innej chorobie dysautonomicznej tj. w zespole Shy-Dragera (wieloogniskowa atrofia mózgu z postępującą niedomogą układu autonomicznego) (Spokes i wsp., 1979; Bannister, 1983; Davies, 1983). Gdyby przyjąć, że istnieją pewne analogie pomiędzy zespołami dysautonomicznymi oraz obrazem neurologicznym królika pt oraz przypomnieć, że u niego właśnie opisano deficyt neurologiczny nie występujący u "normalnego" królika po doświadczalnym krwawieniu podpajęczynówkowym, można wysunąć interesującą koncepcję, że deficyt neurologiczny u chorych po SAH-u może być związany z niezdiagnozowaną wcześniej np. czynnościową niedomogą nerwowego układu autonomicznego. Istnieją zresztą inne analogie pomiędzy zespołem pt a chorobami dysautonomicznymi.

Szukając dalszego podobieństwa pomiędzy zespołem Shy-Dragera a królikiem pt należy stwierdzić, że u zwierząt zaobserwowano uszkodzenie mieliny i aksonów dróg rdzenia przedłużonego i niższych jego fragmentów (Taraszewska, Zelman, 1981). Analogiczne zmiany opisano w zespole wieloogniskowej atrofii mózgowej z postępującą niedomogą układu autonomicznego (Soube i wsp., 1987).

Należy przypomnieć, że podobnego rodzaju zmiany w drodze korowo-rdzeniowej mogą wpływać na czynność ośrodków autonomicznych w rdzeniu kręgowym (Shy, Drager, 1960; Sung i

http://rcin.org.pl

wsp., 1979; Soube i wsp., 1986), a co za tym idzie być przyczyną rozwijającej się nadwrażliwości katecholaminergicznej. Ciekawy jest również fakt, że podawanie L-dopy królikom pt nie poprawia ich stanu neurologicznego ani też nie przeciwdziała skutkom podania krwi do przestrzeni podpajęczynówkowej (Ryc. 56, 57). Podobną oporność w ustępowaniu objawów neurologicznych na leczenie L-dopą obserwuje się u pacjentów z zespołem Shy-Dragera (Spokes, 1983).

Ten fragment dyskusji miał na celu prześledzenie przypuszczalnych przyczyn skurczu naczyń mózgowych w doświadczalnym krwawieniu podpajęczynówkowym. Ze względów redakcyjnych został on pozbawiony wszelkich dociekań nad problemem deficytu neurologicznego. Została zasugerowana pewna analogia pomiędzy zespołem pt oraz chorobami dysautonomicznymi. Sugestia ta nadal będzie weryfikowana. Wysunięto też koncepcję skurczu naczyniowego opartą na tezie współistnienia zaburzeń układu autonomicznego z wystąpieniem cech skurczu tętnic mózgowych w krwawieniu podpajęczynówkowym.

Aby przystępniej przedstawić koncepcję autora dotyczącą deficytu neurologicznego u królików pt którym wykonano doświadczalny SAH należy przypomnieć pewne podstawowe zasady funkcjonowania i determinowania różnych czynności sterowanych centralnym układem nerwowym. Integralność połączeń międzyneuronalnych w sieci neuronów stanowi o poprawnym wykonywaniu jakiejś funkcji lub percepcji bodźca. Można teoretycznie założyć, że pewne układy funkcjonalne są

http://rcin.org.pl

zwielokrotnione, co jest naturalnym zabezpieczeniem sprawnego działania CUN. Najprawdopodobniej uszkodzenie pojedynczych neuronów niezależnie od rodzaju deterioracji nie powinno w sposób zasadniczy zakłócić funkcjonowania wybranej sieci neuronalnej. Istnieje jednak granica (rozległość) uszkodzenia, która może spowodować coś, co nazywamy deficytem neurologicznym. Tę granicę wytycza tzw. masa krytyczna neuronów tj. ich minimalna ilość zapewniająca jeszcze poprawne funkcjonowanie tej sieci. Termin ten niezwykle popularny w informatyce i cybernetyce zastosowali do zjawisk biologicznych zachodzących w centralnym układzie nerwowym Karczewski i Gromysz (1981).

Spekulacje naukowe lat 80-tych doprowadziły do teoretycznych wyliczeń "masy krytycznej" neuronów zapewniających ich sprawne funkcjonowanie w reżimie sieci, a określonej na 30 komórek nerwowych wraz z połączeniami (Shaw i wsp., 1982). Należy zwrócić uwagę, że u królika pt występują rozległe i rozsiane zmiany w centralnym układzie nerwowym i być może dlatego łatwiej jest osiągnąć czy naruszyć przy pomocy modelu doświadczalnego krwawienia podpajęczynówkowego pulę neuronów określoną jako "masa krytyczna". Oczywiście w stanie neurologicznym osiągnie się tak samo zaostrzenie obrazu klinicznego u królika pt tj. wzrost napięcia mięśniowego, nasilenie drażnień zrytmizowanych spoczynkowych jak i wzmagających się przy ruchu, bądź też hipo czy akinezję. Wystąpi wreszcie bogactwo objawów neurologicznych określonych synonimem deficytu, a charakterystycznych dla kliniki

http://rcin.org.pl

krwawienia podpajęczynówkowego obserwowanej u ludzi. Zostały one zresztą przedstawione szczegółowo w rozdziale 6.3.

Oczywistą jest rzeczą, ze zmiany związane z cechą pt są determinowane przez rozsiane uszkodzenia określonych populacji neuronów w CUN oraz istoty białej. Dokładny przegląd dotyczący lokalizacji zmian neuropatologicznych, ich rozległości i zmienności ontogenetycznej opisały wyczerpująco Taraszewska i Zelman (1981).

Ciekawe jest spostrzeżenie, że podobną lokalizację i charakter uszkodzeń komórek nerwowych opisał dla zespołu Shy-Dragera Oppenheimer (1983). Zbieżność symptomatologii będącej wyrazem uszkodzonego w ten sposób centralnego układu nerwowego jest tak zastanawiająca, że przyrównaniu jej do zespołu strionigropallidalnego w wypadku królika pt (Osetowska i wsp., 1977) odpowiada sugestia zespołu olivopontocerebellarnego lub strionigralnego w chorobie Shy-Dragera (Oppenheimer, 1983).

Nasze własne badania jak i inne spostrzeżenia (Taraszewska, Zelman, 1981) doprowadziły do adaptacji u królika pt schematu uszkodzeń sporządzonego przez Spokesa (1983) w chorobie Shy-Dragera a tłumaczącego zdaniem autorów zjawisko nadwrażliwości poodnerwieniowej (Ryc. 58). Oczywistą jest rzeczą, że zostały przedstawione tylko te uszkodzenia struktury, które z tytułu pełnionych funkcji autonomicznych mogłyby odpowiadać za zjawisko centralnej nadwrażliwości katecholaminergicznej (Doba, Reis, 1974). Brałyby więc udział w powstawaniu ischemicznego deficytu neurologicznego u królika pt z doświadczalnym krwawieniem podpajęczynówkowym przy skurczu nie tylko tętnic

http://rcin.org.pl

podstawy mózgu lecz przede wszystkim tętnic parenchymalnych. Naczynia te nie są ze względu na średnicę światła ujawniane na angiogramach, a zatem trudno jest mówić o ich skurczu lub nie, czy też wskazywać je jako przyczynę występowania deficytu neurologicznego w krwawieniu podpajęczynówkowym.

Aby zrozumieć hipotetyczne mechanizmy skurczu naczyń parenchymalnych na drodze centralnej nadwrażliwości poodnerwieniowej należy pokrótce przypomnieć unerwienie tętnic śródmózgowych.

Wykazano, że tętnicze naczynia parenchymalne są unerwione przez centralne włókna noradrenergiczne (Nelson, Rennels, 1970; Olsen i wsp., 1971; Edvinsson i wsp., 1973: Raichle i wsp., 1975; Larsson i wsp., 1976; Itakura i wsp., 1977; Lavyne i wsp., 1977; McCulloch, Harper, 1977; Mendelow i wsp., 1977; Kasamatsu i wsp., 1981; Lindvall i wsp., 1981; Itakura i wsp., 1985), serotoninergiczne (Itakura i wsp., 1985) oraz włókna zawierajace naczynioaktywny peptyd jelitowy (Yokate i wsp., 1986).

Pomimo zaawansowanych badań problem stosunku centralnych nerwów katecholaminergicznych do ściany tętnic parenchymalnych jak też wpływ centralnych ośrodków autonomicznych na te naczynia jest bardzo kontrowersyjny (Bates i wsp., 1977, Dahlgren i wsp., 1981; Tsuchimoto i wsp., 1982).

Z jednej strony stwierdzono, że stymulacja locus coeruleus powoduje skurcz tętnic parenchymalnych (Tsuchimoto i wsp., 1982; Yokate i wsp., 1986).

Z drugiej strony opisano, że układ noradrenergiczny może być

http://rcin.org.pl

przyczyną rozkurczu naczyń śródmózgowych przez zakończenia adrenergiczne w ścianie tych naczyń (Rosendorff i wsp., 1976). Określenie funkcji neuronów dopaminergicznych w stosunku do tętnic parenchymalnych doprowadziło do określenia ich roli naczyniokurczącej (Lavyne i wsp., 1977). Dla przypomnienia dodam jeszcze pewien szczegół anatomiczny, że włókna noradrenergiczne tętnic koła Willisa pochodzą ze zwoju szyjnego górnego a włókna "zaopatrujące" tętnice parenchymalne z ośrodkowego układu autonomicznego głównie z locus coeruleus (Yokate i wsp., 1986) (Ryc. 58).

Choć oba te ośrodki aktywności noradrenergicznej są ze sobą sprzężone funkcjonalnie i zjawisko nadwrażliwości katecholaminergicznej jako przyczyna skurczu tętnic wewnątrzczaszkowych w stanach SAH jest przez niektórych autorów negowane (Yokate i wsp., 1986), to jednak powszechnie uważa się, że ma ono duży udział w etiopatogenezie skurczu tętnic mózgowych (Stefanini i wsp., 1967; Peerless, Yasargil, 1971; Rosenblum, Guilianti, 1973; Edvinsson i wsp., 1975; Nagai i wsp., 1975; Peerless, Griffiths, 1975, Peerless, Kendall, 1976; Svedgaard i wsp., 1977; Simeone i wsp., 1979; Lobato i wsp., 1980; Lobato i wsp., 1980; Shigeno 1982; Nosko i wsp., 1985). Załóżmy teraz, że uszkodzenia centralnego układu adrenergicznego u królika pt z doświadczalnym krwawieniem podpajęczynówkowym pociągają za sobą zjawiska opisane terminem nadwrażliwości centralnej (Davies, 1983; Spokes, 1983), to dojdzie do sytuacji w której pula neurotransmiterów w centralnym układzie nerwowym nie będzie mogła być utylizowana z

http://rcin.org.pl

powodu niemożności zwrotnego wychwytu (reuptake) mediatorów. W takiej sytuacji zaznaczy się wpływ naczyniokurczący noradrenaliny, dopaminy czy serotoniny (Svedgaard i wsp., 1986) (Tabela 5).

W tabeli widzimy poziomy neuromediatorów u królika pt. Zwraca uwagę fakt obniżonego poziomu noradrenaliny i dopaminy w stosunku do zwierząt "zdrowych". W tym miejscu autor nie może oprzeć się znów uwadze, że obraz ten łudząco przypomina zespół Shy-Dragera, gdzie obniżonemu stężeniu noradrenaliny i dopaminy towarzyszą niespecyficzne i różnokierunkowe zmiany w poziomie serotoniny czy kwasu γ-aminomasłowego (Spokes, 1983) . Wyniki te nie pokrywają się z uzyskanymi przez Borkowską i wsp. (1986). Opisała ona spadek stężenia dopaminy, wzrost noradrenaliny, oraz spadek adrenaliny w jądrach podkorowych u królika pt w stosunku do kontroli. Dane te wydają się być niezrozumiałe, a w każdym razie trudne do interpretacji...

W dalszej analizie uzyskanych przeze mnie wyników zwraca uwagę wzrost poziomu noradrenaliny i dopaminy u królika pt z doświadczalnym krwawieniem podpajęczynówkowym. Tendencja ta zachowana jest tak w grupie królików pt pełnoobjawowych jak też królików u których syndrom pt występuje w postaci poronnej. Widać zatem, że dochodzi do kumulacji naczyniokurczących neuromediatorów, co stanowi poparcie tezy o wystąpieniu centralnej nadwrażliwości katecholaminergicznej.

Powyższe rozważania dotyczyły sytuacji w której ewentualny deficyt neurologiczny byłby pochodzenia ischemicznego zatem odnaczyniowego. Wielokrotnie obserwowałem ogniska uszkodzonych

http://rcin.org.pl

neuronów pnia mózgu w miejscu skrzepu po wstrzyknięciu krwi do przestrzeni podpajęczynówkowej. W okolicach bardziej odległych nie znajdowałem neuropatologicznych wykładników deficytu neurologicznego pod postacią uszkodzonych neuronów. Na tej podstawie wydawało się logiczne rozważanie możliwości neurotoksycznego działania krwi w przestrzeni podpajęczynówkowej. Orócz tego należy z całym naciskiem podkreślić, że pewne choroby z grupy dysautonomicznych mogą - jak to wynika z przedstawionych dociekań - usposabiać do wystąpienia deficytu neurologicznego w odpowiedzi na krwawienie podpajęczynówkowe. Trudno jest powiedzieć czy neurony u tych chorych (czy zwierząt) są bardziej podatne na działanie toksycznych składników krwi czy też działa tu prawo łatwiejszego osiągnięcia "masy krytycznej" neuronów, a tym samym większego prawdopodobnieństwa wystąpienia objawów neurologicznych.

Wystarczy spojrzeć (Tabela 5) na grupę królików pt bezobjawowych którym wykonano krwawienie podpajęczynówkowe. Zmiany w poziomie badanych neurotransmiterów są jednokierunkowe w stosunku do grupy objawowej pt również po SAH-u. Widać także (Tabela 4), że w grupie tej występuje deficyt neurologiczny w odpowiedzi na wstrzyknięcie krwi do zbiorników podstawy mózgu. Oczywiście niepotrzebnym uproszczeniem byłoby uznanie neurotoksemii za jedyną przyczynę deficytu neurologicznego. Należy bowiem pamiętać, że drugim obok skurczu naczyń mózgowych powikłaniem krwawienia podpajęczynówkowego jest wodogłowie (Foltz, Ward, 1956; Allcock, Drake, 1965; Galara, Greitz, 1970;

http://rcin.org.pl

Milhorat i wsp., 1970; Yasargil i wsp., 1973; Zander, Foroglon, 1976; Vassilouthis, Richardson, 1979; Wilkins, 1980; Wilkins, 1980; Liszczak i wsp., 1983).

Narastające poszerzenie układu komorowego może doprowadzić do ścieńczenia lub wręcz zaniku ependymy wraz z kosmkami (Ryc. 59, 60, 61). Sytuacja taka sprzyja zwolnieniu przepływu płynu mózgowo-rdzeniowego przez komory (Liszczak i wsp., 1984) . Zostało bowiem stwierdzone (Horvidge, Tamm, 1969; Nielsen, Gauger, 1974; Cathcart, Worthington, 1984), że ependymalne kosmki tworzą strumień płynu mózgowo-rdzeniowego podążający w kierunku otworu międzykomorowego i wodociągu. Badania doświadczalne potwierdziły również zmiany ultrastrukturalne w splotach naczyniówkowych ludzi zmarłych w wyniku krwawienia podpajęczynówkowego (Millen, Rogers, 1956: Dohrmann, Bucy, 1970; Dohrmann, 1971; Liszczak i wsp., 1984). Zgodnie z sugestiami autorów (Milhorat i wsp., 1970), splot naczyniówkowy spełnia zawsze rolę donora płynu mózgowo-rdzeniowego, lecz w warunkach fizjologicznych przy nieuszkodzonych strukturach splotów naczyniówkowych również rolę jego akceptora.

Poszerzony układ komorowy ze ścieńczoną ependymą sprzyja wszelkiego typu przesiękom. Doprowadzają one do szerzącego się transependymalnego, odkomorowo narastającego obrzęku tkanki mózgowej (Ryc. 62). W tym obszarze spotyka się komórki hiperchromatyczne wyraźnie uszkodzone o cechach schorzenia przewlekłego. Trudno jest oczywiście wyrokować, czy przyczyną uszkodzenia neuronów jest obrzęk per se, czy też neurotoksyczne działanie przesięku płynu mózgowo-rdzeniowego (Ryc. 63).

http://rcin.org.pl

Na zakończenie chciałbym dokonać podsumowania uzyskanych danych. Pewną weryfikacją poprawności wyników cząstkowych będzie moim zdaniem sporządzenie schematu, w którym zaobserwowane pojedyncze fakty zostaną przedstawione w związku przyczynowo-skutkowym.

Pojawienie się krwi w płynie mózgowo-rdzeniowym, tak jak ma to miejsce przy pęknięciu tętniaka wewnątrzczaszkowego i jej wejście w bliski kontakt z tętnicami podstawy mózgu powoduje angiopatyczne uszkodzenie ich ściany. Dzieje się to najprawdopodobniej poprzez penetrację elementów morfotycznych krwi w głąb mięśniówki drogą kanałów śródściennych analogicznych do vasa-vasorum. Taka sytuacja umożliwia z jednej strony głębokie wejście substancji wazoaktywnych i naczyniokurczących jak np. serotonina. Z drugiej zaś, zatykając te kanały uniemożliwiają odżywianie mięśniówki naczyń, którą to funkcję szczeliny śródścienne najprawdopodobniej spełniają. Rozwijająca się angiopatia prześcienna naczynia doprowadza do zniszczenia zakończeń noradrenergicznych nerwów naczyniokurczących, które poprzez zjawisko nadwrażliwości poodnerwieniowej spowodowanej brakiem zwrotnego wchłaniania i utylizacji neurotransmitera (reuptake) doprowadza do pogłębienia skurczu tętnicy. Należy również dodać, że wzrost stężenia noradrenaliny w ścianie naczynia jest czynnikiem silnie je uszkadzającym. Jak z tego widać finalny efekt określany anglosaskim terminem vasospasm składa się z fazy czynnej - nerwowo zależnej i ten mechanizm da się odwrócić farmakologicznie oraz fazy angiopatycznych zmian ściany tętnicy

http://rcin.org.pl

wykazujących cechy znacznej lekooporności.

Opisana angiopatia przypomina uszkodzenie zapalne sugerując konieczność podawania steroidów. Jednak okazuje się, że zastosowanie metylprednisolonu powoduje nasilenie kolagenogenezy w komórkach mięśniowych i tkance łącznej w czym pośredniczy układ noradrenergiczny. Wzrost poziomu kolagenu w przestrzeniach zewnątrzkomórkowych powoduje dalszy spadek podatności ściany tętnic śródczaszkowych. Wydaje się zatem uzasadniona propozycja stosowania w tych razach steroidów w skojarzeniu z noradrenolitykami.

Tyle mechanizm obwodowy, a więc odpowiedzialny najprawdopodobniej za angiograficzny obraz dużych naczyń mózgowych. Znacznego stopnia zwężenie naczyń tętniczych mózgu połączone ze spadkiem przepływu może być przyczyną ischemicznego uszkodzenia neuronów. Jeżeli będzie to populacja neuronów somatycznych wystąpi najprawdopodobniej deficyt neurologiczny zależny od funkcji uszkodzonych komórek nerwowych (Ryc. 64).

Podobne uszkodzenie lecz dotyczące puli centralnych neuronów autonomicznych pociągnie za sobą zdaniem autora centralną nadwrażliwość katecholaminergiczną, ta zaś może być przyczyną sprawczą skurczu tętnic parenchymalnych. Reakcja ta będzie mediowana przez system neurotransmiterów nerwów centralnych. Trzeba jednak podtrzymać sugestię, że wzrost stężenia wazoaktywnych amin katecholowych jest skutkiem braku ich zwrotnego wchłaniania w zakończeniach nerwów centralnych, co przemawia na rzecz tezy mówiącej o zjawisku nadwrażliwości

http://rcin.org.pl

poodnerwieniowej, nie zaś zwiększonej ich syntezie. Taka sytuacja neuropatologiczna może zachodzić we wszystkich przypadkach, gdzie deficytowi neurologicznemu nie towarzyszy widoczny na angiogramach skurcz tętnic wewnątrzczaszkowych. Omawiany deficyt neurologiczny miałby charakter ischemiczny, a więc odnaczyniowy. Nie należy jednak zapominać, że krew w przestrzeni podpajęczynówkowej działa również neurotoksycznie. Świadczy o tym fakt, że uszkodzone neurony sąsiadują z powstałym skrzepem, a nie występują prawie zupełnie w odleglejszych od miejsca wylewu okolicach mózgu. Silnym argumentem popierającym teorię neurotoksycznego działania krwi jest obserwacja, że uszkodzone neurony nie markują sobą dorzecza naczynia, lecz występują pojedynczo lub w niewielkich skupiskach. Jeżeli uszkodzone neurony będą miały czynność somatyczną wówczas dojdzie do wystąpienia deficytu neurologicznego, jeżeli zaś autonomiczną, to poprzez zjawisko centralnej nadwrażliwości poodnerwieniowej może dojść do skurczu naczyń i ischemicznego uszkodzenia komórek nerwowych (Ryc. 64). W niniejszej pracy zasugerowano, że niektóre, często niezauważalne, patologie z grupy schorzeń dysautonomicznych mogą usposabiać do wystąpienia dramatyczniejszych skutków pęknięcia tętniaka mózgowego.

Na tym spostrzeżeniu autor kończy przegląd wyników własnych badań, ich interpretację i konfrontację z dostępną literaturą. Rozległość tej pracy oraz cytowana ilość piśmiennictwa wskazuje na olbrzymią światową popularność problemu skurczu tętnic śródczaszkowych i deficytu neurologicznego.

http://rcin.org.pl

P I Ś M I E N N I C T W O

1. Adams CBT, Fearnside MR, O'Laoire SA: An investigation with serial angiography into the evolution of cerebral arterial spasm following aneurysm surgery. J Neurosurg. 49:805-815, 1978.
2. Aftandilov GG: Morfometrija w patołogii. Izd. Medicina, Moskva 1973, pp. 139-141.
3. Alexander E III, Black P McL, Liszczak TM, et al: Delayed CSF lavage for arteriographic and morphological vasospasm after experimental SAH. J. Neurosurg. 63:949-958, 1985.
4. Alksne JP, Greenhoot JH: Experimental catecholamine induced chronic cerebral vasospasm. Myonecrosis in vessel wall. J. Neurosurg. 41:440-445, 1974.
5. Alksne JP, Smith RW: Experimental models of spasm. Clin. Neurosurg. 24:216-227, 1977.
6. Allcock JM, Drake CG: Ruptured intracranial aneurysms: The role of arterial spasm. J. Neurosurg. 22:21-29, 1965.
7. Allcock JM: Arterial spasm in subarachnoid hemorrhage. A clinical and experimental study. Acta Radiol. [Diag.] (Stockh) 5:73-83, 1966.
8. Allen GS, Henderson LM. Chow SN, et al: Cerebral arterial spasm. I. In vitro contractile activity of vasoactive agents on canine basilar and MCA's. J. Neurosurg. 40:433-441, 1974.
9. Allen GS, Henderson LM, Chow SN, et al: Cerebral

http://rcin.org.pl

arterial spasm. II In vitro contractile activity of serotonin in human serum and CSF on the canine basilar artery and its blockade by methylsergide and phenosybenzamine. J. Neurosurg. 40:442-450, 1974.

10. Allen GS, Bahr AL: Cerebral arterial spasm: Part 10. Reversal of acute and chronic spasm in dog with orally administered nifedipine. Neurosurgery 4;43-47, 1979.
11. Allen GS, Ahn HS, Presiosi TJ, et al: Cerebral arterial spasm - a controlled trial of nimodipine in patients with subarachnoid hemorrhage. N. Engl. J. Med. 308:619-624, 1983.
12. Andrews P., Papadakis N, Gavras H: Reversal of experimental acute cerebral vasospasm by angiotensin converting enzyme inhibition. Stroke 13:480-483, 1982.
13. Arutiunov AJ, Baron MA, Majorova NA: Experimental and clinical study of the development of spasm of the cerebral arteries related to subarachnoid hemorrhage. J. Neurosurg. 32:617-625, 1970.
14. Arutiunov AJ, Baron MA, Majorova NA: The role of mechanical factors in the pathogenesis of short-term and prolonged spasm of the cerebral arteries. J. Neurosurg. 40:459-472, 1974.
15. Atack C, Magnusson P: A procedure for the isolation of noradrenaline (together with adrenaine), dopamine, 5-hydroxytryptamine and histamine from the same tissue sample using a single column of strongly acidic cation exchange vesin. Acta Pharmacol. et Toxicol. 42:35-57,

http://rcin.org.pl

1978.

16. Aubineau P, Sercombe R, Seylez J: Parasympathetic influence of carbachol on local cerebral blood flow in the rabbit by a direct vasodilator action and an inhibition of the sympathetic mediated vasoconstriction. Br. J. Pharmacol. 68:449-459, 1980.
17. Auer LM: Pial arterial vasodilation by intravenous nimodipine in cats. Arzneimittelforsch 31:1423-1425, 1981.
18. Auer LM, Ito Z, Suzuki A, et al: Prevention of symptomatic vasospasm by topically applied nimodipine. Acta Neurochir. 63:297-302, 1982.
19. Bakay L, Sweet WH: Cervical and intracranial intraarterial pressures with and without vascular occlusion. Surg. Gynecol. Obstet 95: 67-75, 1952.
20. Baker KF, Zervas NT, Pile-Spellman J, et al: Angiographic evidence of basilar artery constriction in the rabbit: a new model of vasospasm. Surg. Neurol. 27:107-121, 1987.
21. Bannister R: Sympathetic terminals in autonomic failure, in Bannister R (ed): Autonomic Failure. A textbook of clinical disorders of autonomic nervous system. Oxford, New York, Toronto 1983, pp. 310-315.
22. Barre JA, Reys L: Syndrome parkinsonien avec sige de Babinski bilateral. Lesions symetriques des putamen. Rev. Neurol. 45:971-975, 1926.
23. Bates D., Weinshilboum RM, Campbel RJ, et al: The effect of lesions in the locus coeruleus on the physiological responses of the cerebral blood vessels in cats. Brain

http://rcin.org.pl

Res. 136:431-443, 1977.

24. Beck OJ, Wieser HX: Die bedentung des vasospasmus fur prognose nach aneurysmablutung. Zentralbl. Neurochir. 35:21-34, 1974.

25. Benedict CR, Loach AB: Sympathetic nervous system activity in patients with subarachnoid hemorrhage. Stroke 9:237-244, 1978.

26. Benedict CR, Loach AB: Clinical signigicance of plasma adrenaline and noradrenaline concentrations in patients with subarachnoid hemorrhage. J. Neurol. Neurosurg. Psychiatr. 41:113-117, 1978.

27. Blaso WP, Boullin DJ: Vasoconstrictor activity of cerebrospinal fluid from patients with central arterial spasm. J. Physiol. (London) 39:282, 1978.

28. Bolton TM: Mechanisms of action of transmitters and other substances on smooth muscle. Physiol. Rev. 59:606-718, 1979.

29. Borkowska J, Jesionek D, Solski J, et al: Poziom amin katecholowych w mózgu królika pt. Neuropat. Pol. 24:69-77, 1986.

30. Botterell EH, Lougheed WM, Scott JW, et al: Hypothermia and interruption of carotid, or carotid and vertebral circulation in the surgical menagement of intracranial aneurysms. J. Neurosurg. 13:1-12, 1956.

31. Boullin DJ, Brandt J, Ljungrren B, et al: Vasoconstrictor activity in cerebrospinal fluid from patients subjected to early surgery for ruptured

http://rcin.org.pl

intracranial aneurysms. J. Neurosurg. 55:237-245, 1981.

32. Boullin DJ. Mohan J, Grahame-Smith DG: Evidence for the presence of a vasoactive substance (possibly involving in the aetiology of cerebral arterial spasm) in cerebrospinal fluid from patients with subarachnoid haemorrhage. J. Neurol. Neurosurg. Psychiatry 39:756-766, 1976.

33. Brandt L, Andersson KE, Bengtsson B, et al: Effect of nifedipine on pial arteriolar calibre an in vivo study. Surg. Neurolog. 12:349-352, 1979.

34. Brandt L, Andersson KE, Bengtsson B, et al: Effects of a calcium antagonist on cerebrovascular smooth muscle in vitro and in vivo, in Wilkins RH (ed.). Cerebral Arterial Spasm. Baltimore, Wiliams and Wilkins 1980, pp. 604-607.

35. Brandt L, Ljungren B, Andersson KE, et al: Vasoactive effects of human post hemorrhagic cerebrospinal fluid on cat pial arterioles in situ. J. Neurosurg. 54:351-356, 1981.

36. Brawley BW, Strandness DE Jr, Kelly WA: The biphasic response of cerebral vasospasm in experimental subarachnoid hemorrhage. J. Neurosurg. 28:1-8, 1968.

37. Buckle RM, du Boulay G. Smith B: Death due to cerebral vasospasm. J. Neurol. Neurosurg. Psychiatry, 27:440-444, 1964.

38. Busija DW, Heistad DD: Effects of cholinergic nerves on cerebral blood flow in cats. Circ. Res. 48:62-69, 1981.

39. Busija DW, Sadoshima S, Marcus ML, et al: Functional significance of sympathetic innervation of cerebral

http://rcin.org.pl

vessels. Can the issue now be resolved? in Kalsner S (ed): Trends in autonomic pharmacology. Urban and Schwarzenberg, Baltimore 1982, pp. 187-204.

40. Callow D: The Leriche memorial lecture. J. Cardiovasc. Surg. 21:641, 1980.

41. Cathcart RS III, Worthington WC Jr: Ciliary movement in the rat cerebral ventricles: Clearning action and directions of currents. J. Neuropathol. Exp. Neurol. 23:609-618, 1984.

42. Chan RC, Durity FA, Thompson G, et al: The role of the prostacyclin - thromboxane system in cerebral vasospasm following induced subarachnoid hemorrhage in the rabbit. J. Neurosurg. 61:1120-1128, 1984.

43. Chertok VM: Mast cells of the outer coat of the arteries of the basis cerebri. Arkh Anat Gistal Embriol. 79:72-79, 1980.

44. Chorobski J, Penfield W: Cerebral vasodilator nerves and their pathway from the medulla oblongata. Arch. Neurol. Psychiatry 28:1257-1289, 1932.

45. Chow RWB, Newton TH, Smith MC, et al: Cerebral vasospasm induced by subarachnoid blood and serotonin: An angiographic study. Invest. Radiol. 3:402-407, 1968.

46. Chyatte D, Rush N, Sundt TM Jr: Prevention of chronic experimental cerebral vasospasm with ibuprofen and high-dose methylprednisolone. J. Neurosurg. 59:925-932, 1983.

47. Chyatte D, Sundt TM Jr: Response of chronic experimental cerebral vasospasm to methylprednisolone and

http://rcin.org.pl

dexamethasone. J. Neurosurg. 60:923-926, 1984.

48. Clower BR, Haining JL, Smith RR: Pathophysiological changes in the cerebral artery after subarachnoid hemorrhage, w Wilkins RH (ed): Cerebral Arterial Spasm, Baltimore, Williams and Wilkins, 1980, pp. 124-131.

49. Clower BR, Smith RR, Herining JL, et al: Constrictive endarteropathy following experimental subarachnoid hemorrhage. Stroke 12:501-508, 1981.

50. Cohen RJ, Allen GS: Cerebral arterial spasm: the role of calcium in in vitro and in vivo analysis of treatment with nifedipine and nimodipine, in Wilkins RH (ed): Cerebral Arterial Spasm, Baltimore, Williams and Wilkins, 1980, pp. 527-532.

51. Conde MV, Gomez B, Lluch S: Contractile response of isolated human middle cerebral artery to vasoactive agents. J. Cereb. Blood Flow Metab. 1 (suppl. 1):5350-5351, 1981.

52. Conway LW, McDonald LW: Structural changes of the intradural arteries following subarachnoid hemorrhage. J. Neurosurg. 37:715-723, 1972.

53. Cook DA: The pharmacology of cerebral vasospasm. Pharmacology 29:1-16, 1984.

54. Cox RH: Comparison of carotid artery mechanics in the rat, rabbit and dog. Am. J. Physiol, 243 (3):H280-H288, 1978.

55. Crompton MR: Cerebral infarction following the rupture of cerebral berry aneurysms. Brain 87:263-280, 1964.

56. Crompton MR: The pathogenesis of cerebral infarction

http://rcin.org.pl

following the rupture of cerebral berry aneurysms. Brain 87:491-510, 1964.

57. Cruickshank JM, Neil-Dwyer G, Brice J: Electrocardiographic changes and their prognostic significance in subarachnoid hemorrhage, J. Neurol. Neurosurgery and Psych. 37:755-759, 1974.

58. Dahlgren N, Lindvall O, Sakabe T, et al: Cerebral blood flow and oxygen consumption in the rat brain after lesions of the noradrenergic locus coeruleus system. Brain Res. 209:11-23, 1981.

59. Dancis J.: Familial dysautonomia (Riley-Day syndrome) in Bannister R (ed): Autonomic Failure. A textbook of clinical disorders of autonomic nervous system. Oxford, New York, Toronto, 1983, pp. 615-639.

60. Davidson JF (ed): Fibrinogenesis and its inhibition. J. Clin. Path. 33 suppl. 14, 1980, pp. 1-80.

61. Davies B: Adrenergic receptors in autonomic failure, in Bannister R (ed): Autonomic Failure. A textbook of clinical disorders of autonomic nervous system, Oxford, New York, Toronto 1983, pp. 174-200.

62. Doba N., Reis D: Role of the cerebellum and vesibular apparatus in regulation of orthostatic reflexes in the cat. Circulation Res. 34:9-18, 1974.

63. Dohrmann GJ, Bucy PC: Human choroid plexus: a light and electron microscopic study. J. Neurosurg. 33:506-516, 1970.

64. Dohrmann GJ: The choroid plexus in experimental

http://rcin.org.pl

hydrocephalus. A light and electron microscopic study in normal, hydrocephalic, and shunted hydrocephalic dogs. J. Neurosurg. 34:56-69, 1971.

65. Drake CG: Formal discussion on Symon L: Vasospasm in aneurysm in Mossy J, Janeway R (eds): Cerebrovascular Diseases, Seventh Conference, New York: Grune and Stratton 1971, pp. 241-244.

66. Duckles SP, Lee TJF, Bevan JA: Cerebral arterial responses to nerve stimulation in vitro. Species variation in the constrictor and dilator components, in Owman C and Edvinsson L (eds): Neurogenic Control of the Brain Circulation, Pergamon Press, 1977, pp. 133-141.

67. Duckles SP: Acetylcholine and vasoactive intestinal polypeptide: Cerebrovascular neurotransmitters? in Heistad DD, Marcus ML (eds): Cerebral blood flow: effects of nerves and neurotransmitters. Elsevier North Holland, New York, 1982, pp. 441-446.

68. Duff TA, Scott G, Feilbach JA: Ultrastructural evidence of arterial denervation following experimental subarachnoid hemorrhage, J. Neurosurg. 64:292-297, 1986.

69. Duff TA, Feilbach JA, Scott G: Does cerebral vasospasm result form denervation supersensitivity? Stroke 18:85-91, 1987.

70. Echlin FA: Spasm of basilar and vertebral arteries caused by experimental subarachnoid hemorrhage. J. Neurosurg. 23:1-11, 1963.

71. Echlin FA: Current concepts in the etiology and treatment

http://rcin.org.pl

of vasospasm. Clin. Neurosurg. 15:133-159, 1968.

72. Echlin FA: Experimental vasospasm, acute and chronic, duct to blood in the subarachnoid space. J. Neurosurg. 35:646-656, 1971.

73. Ecker A, Riemenschneider PA: Arteriographic demonstration of spasm of the intracranial arteries with special reference to saccular arterial aneurysms. J. Neurosurg. 8:660-667, 1951.

74. Edvinsson L., Nielsen KC, Owman CH, et al: Cholinergic mechanisms in pial vessels. Z. Zellforsch 134:311-325, 1972a.

75. Edvinsson L, Owman CH, Rosengrent E, et al: Concentration of noradrenaline in pial vessels, choroid plexus, and iris during 2 weeks after sympathetic ganglionectomy or decentralization. Acta Physiol. Scand. 85:201-206, 1972b.

76. Edvinsson L, Lindvall M, Nielsen KC, et al: Are brain vessels innervated also by central (non-sympathetic) adrenergic neurons? Brain Res. 63:496-499, 1973.

77. Edvinsson L: Neurogenic mechanism in the cerebrovascular bed. Autonomic nerves, amine receptors and their effects in cerebral blood flow. Acta Physiol. Scand. (suppl)427:1-36, 1975.

78. Edvinsson L, Aubineau P, Owman CH, et al: Sympathetic innervation of cerebral arteries: Prejunctional supersensitivity of norepinephrine after sympathectomy or cocaine treatment. Stroke 6:525-534,

http://rcin.org.pl

1975.

79. Edvinsson L, Owman C, Sjoberg NO: Autonomic nerves, mast cells, and amine receptors in human brain vessels, A histochemical and pharmacological study. Brain Research 115:377-393, 1976.

80. Edvinsson L, Owman C, Siesjo B: Physiological role of cerebrovascular sympathetic nerves in the autoregulation of cerebral blood flow. Brain Res. 117:518-523, 1976.

81. Edvinsson L, Falck B, Owman CH : Possibilities for a cholinergic action on smooth musculature and on sympathetic axons in brain vessels mediated by muscarinic and nicotinic receptors. J. Pharmacol. Exp. Ther. 200:117-126, 1977.

82. Edvinsson L, Owman CH: Sympathetic innervations and adrenergic receptors in intraparenchymal cerebral arteries of baboon, in Ingvar DH, Lasser NA (eds): Preceedings of the 8th international symposium on cerebral function, metabolism and circulation, Munksgaarde, Copenhagen, 1977, pp. 304-305.

83. Edvinsson L, Brandt L, Andersson KE, et al: Effect of a calcium antagonist on experimental constriction of human brain vessels. Surg. Neurol. 11:327-330, 1979.

84. Edvinsson L, Owman C: Neurovascular aminergic and peptidergic functions in brain, and the possible pathophysiological role in cerebral vasospasm, in Goldstein M, Bolis L, Fieschi et al. (eds): Cerebrovascular Disorders and Stroke. Advences in

http://rcin.org.pl

Neurology, vol, 25, New York, Raven Press, 1979, pp. 23-28.

85. El Badawi A, Schenk KFA: Histochemical methods for separate consecutive and simultaneous demonstration of acetylcholinesterase and norepinephrine cryostat sections. J. Histochem. Cytochem. 15:580-588, 1967.

86. Eldevik OP, Kristiansen K, Torvik A: Subarachnoid hemorrhage and cerebrovascular spasm. Morphological study of intracranial arteries based on animal experiments and human autopsies. J. Neurosurg. 55:869-876, 1981.

87. Ellis EF, Nies AS, Oates JA: Cerebral arterial smooth muscle contraction by tromboxane A_2. Stroke 8:480-483, 1977.

88. Emmelin N, Trendelenburg U: Degeneration activity after parasympathetic or sympathetic denervation. Erbeg. Physiol. 66:147-211, 1972.

89. Fack B, Nielsen KC, Owman C: Adrenergic innervation of the pial circulation. Scand. J. Clin. Lab. Invest. 22, suppl 102, 1968.

90. Faleiro LCM, Machado CRS, Gripp A Jr, et al: Cerebral vasospasm: presence of mast cells in human cerebral arteries after aneurysm rupture. Preliminary note. J. Neurosurg. 54:733-735, 1981.

91. Fein JM, Boulos R: Local cerebral blood floow in experimental MCA vasospasm. J. Neurosurg. 39:337-347, 1973.

92. Fein JM, Flor WJ, Cohan SL, et al: Sequential changes of

http://rcin.org.pl

vascular ultrastructure in experimental cerebral vasospasm. Myonecrosis of subarachnoid arteries. J. Neurosurg. 41:49-58, 1974.

93. Fisher CM, Robertson GH, Ojemann RG: Cerebral vasospasm with ruptured saccular aneurysm - the clinical manifestations. Neurosurgery 1:245-248, 1977.

94. Fisher CM, Kistler JP, Davis JM: The correlation of cerebral vasospasm and the amount of subarachnoid blood detected by computerized cranial tomography after aneurysm rupture, in Wilkins RH (ed) Cerebral Arterial Spasm, Baltimore, Williams and Wilkins, 1980, p. 404.

95. Flamm ES, Ransohoff J: Subarachnoid administration of experimental cerebral vasospasm, Surg. Forum 23:450-452, 1972.

96. Flamm ES, Yasargil MG, Ransohoff J: Control of cerebral vasospasm by parenteral phenoxybenzamine. Stroke 3:421-426, 1972.

97. Fleming WW, McPhillips JJ, Westfall DP: Postjunctional supersensitivity and subsensitivity of excitable tissues to drugs. Rev. Physiol. Biochem. Exp. Pharmacol. 68: 56-119, 1973.

98. Fletcher TM, Taveras JM, Pool JL: Cerebral vasospasm in agniography for intracranial aneurysms: Incidence and significance in one hundred consecutive angiograms. Arch. Neurol. (Chicago) 1:38-47, 1959.

99. Foltz EL, Ward AA Jr: Communicating hydrocephalus from subarachnoid bleeding. J. Neurosurg. 13:546-566, 1956.

http://rcin.org.pl

100. Forbes HS, Wolff HG: Cerebral circulation 3. The vasomotor control of cerebral vessels. Arch. Neurol. Psychiatry 19:1057-1086, 1928.

101. Forbes HS, Cobb S: Vasomotor controls of cerebral vessels. Res. Publ. Assoc. Res. Nerv. Ment. Dis. 18:201-217, 1938.

102. Forster C, Whalley ET, Mohan J, et al: Vascular smooth muscle response to fibrinogen degradation products and 5-hydroxytryptamine: possible role in cerebral vasospasm in man. Br. J. Clin. Pharmacol. 10:231-236, 1980.

103. Fraser RAR, Stein BM, Barret RE: Noradrenergic mediation of experimental cerebrovascular spasm. Stroke 1:356-362, 1970.

104. Fukumori T, Tani E., Maeda Y, et al: Effects of prostacyclin and indomethacin on experimental delayed cerebral vasospasm. J. Neurosurg. 59:829-834, 1983.

105. Fukumori T, Tani E, Maeda Y, et al: Effect of selective inhibitor of thromboxane A_2 synthetase on experimental cerebral vasospasm. Stroke 15: 306-311, 1984.

106. Furchgott RF, Zawadzki JV: The obligatory role of endothelial cells in the relaxation of arterial smooth muscle by acetylcholine. Nature 288:373-376, 1980.

107. Galara R, Greitz T: Hydrocephalus in the adult secondary to the rupture of intracranial arterial aneurysms. J. Neurosurg. 32:634-641, 1970.

108. German WJ, Black SPW: Experimental production of carotid aneurysms. N. Engl. J. Med. 250:104-106, 1954.

109. Gerstenbrand F, Prugger R, Rumpl E, et al: The

http://rcin.org.pl

clinical picture of cerebral vasospasm after subarachnoid heamorrhage (SAH) in Voth D and Glees P (eds): Cerebral vascular spasm, Walter de Gruyer, Berlin, New York, 1985, pp. 193-200.

110. Godfraind T, Morel N: Inhibitors of calcium influx, in Vanhoutte PM, Lensen J (eds): Mechanics of Vasodilatation. Satellite Symposium of the 27th International Congress of Physiological Sciences, Basel: S. Karger, 1978, pp. 144-151.

111. Graf CJ, Nibbelink DW: Cooperative study of intracranial aneurysms and subarachnoid hemorrhage. Stroke 5:559-601, 1974.

112. Greenfield CJ, Tindall GT: Effect of acute increase in intracranial pressure on blood flow in the internal carotid artery in man. J. Clin. Invert. 44:1343-1351, 1965.

113. Greenhoot JH, Reichenbach DD: Cardiac injury and subarachnoid hemorrhage, a clinical, pathological, physiological correlation. J. Neurosurg. 30:521-531, 1969.

114. Grotenhuis JA, Bettag W, Fiebach O, et al: Intracarotid slow bolus injection of nimodipine during angiography for treatment of cerebral vasospasm after SAH. J. Neurosurg. 61:231-240, 1984.

115. Grubb RL Jr, Raichle ME, Eichling JO, et al: Effects of subarachnoid hemorrhage on cerebral blood volume, blood flow and oxygen utilization in humans. J. Neurosurg.

http://rcin.org.pl

46:446-453, 1977.

116. Gurdjian ES, Webster JE, Martin FA, et al: Cinephotomicrography of the pial circulation. A study of factors influencing vascular caliber: Preliminary report. Arch. Neurol. Psychiatr. 80:418-435, 1958.

117. Gurdjian ES, Thomas LM, Scratch GP, et al: Cerebral vasospasm, in Fields WS, Sahs AL (eds): Intracranial aneurysms and subarachnoid hemorrhage. Springfield, Thomas, 1965, pp. 70-82.

118. Gurdjian ES, Thomas LM: Cerebral vasospasm. Surg. Gynecol. Obstet. 129:931-948, 1969.

119. Hamer J: The significance of cerebral vasospasm with regard to early and delayed aneurysmal surgery. Preliminary results of early surgery. Acta Neurochir. 63:209-213, 1982.

120. Hanko J, Herdebo JE, Owman C: Effects of various neuropeptides on cerebral blood vessels. J. Cereb. Blood Flow Metab. 1 (suppl. 1): S 346-S 347, 1981.

121. Harper AM, MacKenzie ET: Cerebral circulatory and metabolic effects of 5-hydroxytryptamine in anaesthetized baboons. J. Physiol. (Lond) 271:721-733, 1977.

122. Hashi K, Nin K, Shimotake K: Surgery in the prevasospastic interval. Acta Neurochir. 63:141-145, 1982.

123. Hass WK: Beyond cerebral blood flow, metabolism and ischemic tresholds: an examination of the role of calcium in the initiation of cerebral infarction, in Meyer JS, Lechner H, Reivich M et al. (eds): Cerebral Vascular

http://rcin.org.pl

Disease 3, Amsterdam: Excerpta Medica 1981, pp. 3-17.

124. Heilbrum MP, Olsen J, Lassen NA: Regional cerebral blood flow studies in subarachnoid hemorrhage. J. Neurosurg. 37:36-44, 1972.

125. Heilbrum MP: The relationship of neurological status an the angiographic evidence of spasm to prognosis in patients with ruptured intracranial vascular aneurysms. Stroke 4:973-979, 1973.

126. Heistad DD, Marcus ML: Evidence that neural mechanisms do not have important effects on cerebral blood flow. Circ. Res. 42:295-302, 1978.

127. Heistad DD, Marcus ML, Gross PM: Effects of sympathetic nerves on cerebral vessels in dog, cat, and monkey. Am. J. Physiol. 235:H 544-H 552, 1978.

128. Heistad D, Marcus M, Bushija D, et al: Protective effects of sympathetic nerves in the cerebral circulation, in: Heistad D, Marcus ML (eds):Cerebral Blood Flow. Effects of Nerves and Neurotransmitters. Elsevier/North Holland, N. York, Amsterdam, Oxford 1982, pp. 267-273.

129. Heros RC, Zervas NT, Negro M: Cerebral vasospasm. Surg. Neurolog. 5:354-362, 1976.

130. Heros RC, Zervas NT: Cerebral vasospasm. Neurol. Neurosurgery 33:1-7, 1983.

131. Heros RC, Zervas NT, Versos V: Cerebral vasospasm after subarachnoid hemorrhage: an update. Ann. Neurol. 14:599-608, 1983.

132. Hindersin P, Heidrich R, Hamostatische Ablaufe bei

http://rcin.org.pl

Aneurysmablutungen. Psychiatr. Neurol. Med. Psychol. (Leipzig) 29:129-144, 1977.

133. Hindersin P, Heidrich R, Eudler S: Haemostasis in cerebrospinal fluid, Basic concept of antifibrinolytic therapy of subarachnoid heamorrhage. Acta Neurochir. suppl. 34:22-77, 1984.

134. Hoedt-Rasmussen K, Skinhoj E: Transneural depression of the cerebral hemispheric metabolism in man. Acta Neurol. Scand. 40:41-46, 1964.

135. Hoerlein BF: Canine Neurology. Diagnosis and Treatment, in Saunders WB (ed): Philadelphia, 1971, p. 107.

136. Holmes SW: The spontaneous release of prostaglandins into the cerebral ventricles of the dog and the effect of external factors on this release. Br. J. Pharmacol. 38:653-658, 1970.

137. Hołyst J, Tokam F: W Neurochirurgia naczyniowa mózgu. PZWL 1977, pp. 24-31.

138. Hołyst J: Badania wpływu skurczu tętnic mózgowych na stan chorych z pękniętym tętniakiem wewnątrzczaszkowym w okresie przed i pooperacyjnym. Neur. Neurochir. Pol. 17:177-184, 1983.

139. Honda H: The neurosurgical treatment of intracranial vascular malformation. Particularly with the use of plastics and polarographic measurements. Clin. Neurosurg. 9:223-244, 1961.

140. Horvidge GA, Tamm SL: Critical point drying for scanning electron microscopic study of ciliary motion. Science

http://rcin.org.pl

163:817-818, 1969.

141. Hubschmann OR. Kornhauser D: Cortical cellular response in acute subarachnoid hemorrhage. J. Neurosurg. 52:456-462, 1980.

142. Hugenholtz M, Elgie RG: Considerations in early surgery on good-risk patients with ruptured intracranial aneurysms. J. Neurosurg. 56:180-185, 1982.

143. Hughes JP, Schianchi PM: Cerebral artery spasm, A histological study at necropsy of the blood vessels in cases of subarachnoid hemorrhage. J. Neurosurg. 48:515-525, 1978.

144. Hughes JT: Morfological changes in human cerebral arteries in relation to intracranial arterial spasm, in Wilkins RH (ed): Cerebral Arterial Spasm, Baltimore/London: Williams and Wilkins, 1980, pp. 480-487.

145. Hunt WE, Hess RM: Surgical risk as related to time of intervention in the repair of intracranial aneurysms. J. Neurosurg. 28:14-20, 1968.

146. Hunt WE, Miller CA: The results of early operation for aneurysm. Clin. Neurosurg. 24:208-215, 1977.

147. Ishii R: Regional blood flow in patients with ruptured intracranial aneurysms. J. Neurosurg. 50: 587-594, 1979.

148. Itakura T, Yamamoto K, Tohyama M, et al: Central dual innervation of arterioles an capillares in the brain. Stroke 8:360-365, 1977.

149. Itakura T., Yokote H, Kimura H, et al: 5-hydroxytryptamine innervation of vessels in the rat hydrogen clearance study

http://rcin.org.pl

of rCBF. J. Neurosurg. 62:42-47, 1985.

150. James IM, Millar RA, Purves MJ: Observations on the extrinsic neural control of cerebral blood flow in the baboon. Circ. Res. 25:77-93, 1969.

151. Johnson RJ, Potter JM, Reid RG: Arterial spasm in subarachnoid haemorrhage: mechanical considerations. J. Neurol. Neurosurg. Psychiatry 21:68, 1958.

152. Jones T., Chesler TA, Ter-Pogossian MM: The continouous inhalation of oxygen-15 for assessing regional oxygen extraction in the brain of man. Br. J. Radiol. 49:339-343, 1976.

153. Joris I, Majno G: Endothelial changes induced by arterial spasm. Am. J. Pathol. 102:346-358, 1981.

154. Kagstrom E, Nilsson PE, Svenngaard NA: Clinical and experimental spasm of the cerebral vessels. Excerpta Med. Int. Congr. Series 193:60, 1969.

155. Kamiya K: Effects of Ca^{+2} antagonists on experimental cerebral vasospasm. Neurol. Med. Chir. 20:805-816, 1980.

156. Kapp J, Mahaley MS Jr, Odom GL: Cerebral arterial spasm. Part 1: Evaluation of experimental variables affecting the diameter of the exposed basilar artery. J. Neurosurg. 29:331-338, 1968.

157. Kapp J, Mahaley MS Jr, Odom GL: Cerebral arterial spasm. Part 2 . Experimental evaluation of mechanical and humoral factors in pathogenesis. J. Neurosurg. 29;339-349, 1968.

158. Kapp J, Mahaley MS Jr, Odom GL: Cerebral arterial spasm. Part 3: Partial purification and characterization of a

http://rcin.org.pl

spasmogenic substrate in feline platelets. J. Neurosurg. 29: 350-356, 1968.

159. Kapp J., Mahaley MS, Odom GL: Experimental evaluation of potential spasmolytic drugs. J. Neurosurg. 32:468-472, 1970.

160. Karczewski WA, Gromysz H: The "split respiratory centre" lessons from brainstem transections. Adv. Physiol. Sci. 10:587-594, 1981.

161. Karlsberg P, Elliott HW, Adams JE: Effect of various pharmacologic agents on cerebral arteries. Neurology (Minneap) 13:772-778, 1963.

162. Kasamatsu T, Itakura T, Jonsson G: Intracortical spread of exogenous catecholamines: effective concentration for modyfying cortical plasticity. J. Pharmacol. Exp. Ther. 217:841-850, 1981.

163. Kassell NF, Boarini DJ, Adams HP Jr, et al: Overall management of ruptured aneurysm: comparison of early and late operation. Neurosurgery 9:120-128, 1981.

164. Kassell NF, Drake CG: Review of the management of saccular aneurysms. Neurological Clinics in North America 1:73-86, 1983.

165. Kassell NF, Torner JC, Adams HP, Jr: Antyfibrinolytic therapy in the acute period following aneurysmal subarachnoid hemorrhage. J. Neurosurg. 61:225-230, 1984.

166. Kassell NF, Boarini DJ: Timing of aneurysm surgery, in Wilkins RH and Rengachary SS (eds): Neurosurgery Mc Graw-Hill Book Company 1985, pp. 1363-1366.

http://rcin.org.pl

167. Kassell NF, Sasaki T, Colohan ART, et al: Cerebral vasospasm following aneurysmal subarachnoid hemorrhage. Stroke Physiol. Revue, 16:562-572, 1985.

168. Kastusic ZS, Shepherd JT, Vonhoutte PM: Vasopressin causes endothelium-dependent relaxations of the canine basilar artery. Circ. Res. 55:575-579, 1984.

169. Kazda S, Hoffmeister F: Effect of some cerebral vasodilatators on the postischemic impaired cerebral reperfusion in cats. Arch. Pharm. 307:43, 1979.

170. Kazda S, Hoffmeister F, Garthoff B, et al: Prevention of the postischemic impaired reperfusion of the brain by nimodipine (BAYe 9736). Acta Neurol. Scand. 60 (Suppl. 72):302-303, 1979.

171. Kazda S, Towart R: Differences in the effects of the calcium antagonists nimodipine (BAYe 9736) and bencyclan on cerebral and peripheral vascular smooth muscle. Br. J. Pharmacol. 72:582 P-583 P, 1981.

172. Kazda S, Towart R: Nimodipine: a new calcium antagonistic drug with a preferential cerebrovascular action. Acta Neurochir. 63:259-265, 1982.

173. Kistler JP, Crowell RM, Davis KR, et al: The relation of subarachnoid blood visualization by CT sean: A prospective study. Neurology 33:424-436, 1983.

174. Kodama N, Sato T, Endo S, et al: Anatomical mapping of cerebral nervi vasorum and changes after cervical sympathetic ganglionectomy, in Wilkins RH (ed) Cerebral Arterial Spasm, Baltimore, Williams and Wilkins, 1979,

http://rcin.org.pl

pp. 44-49.

175. Kozik M: Histochemical studies on degenerative lesions in neurocytes. Annals of the Medical Section of the Polish Academy of Sciences, 15:71-97, 1970.

176. Kuwayama A, Zervas NT, Shintani A, et al: Papaverine hydrochloride and experimental hemorrhagic cerebral arterial spasm. Stroke 3:27-33, 1972.

177. Kuwayama A, Zervas NT, Belson R, et al: A model for experimental cerebral arterial spasm. Stroke 3:49-56, 1972.

178. Lacombe P, Reynier-Rebuffel AM, Masmo H, et al: Quantitative multiregional blood flow measurements during cervical sympathetic stimulation. Brain Res. 129:129-140, 1977.

179. Landau BL, Ransohoff J: Prolonged cerebral vasospasm in experimental subarachnoid hemorrhage. Neurol. 18:1056-1065, 1968.

180. Langfitt TW, Weinstein JD, Kassell NF: Cerebral vasomotor paralysis produced by intracranial hypertension. Neurology 15:622-641, 1965.

181. Langfitt TW, Kassell NF: Non-filling of cerebral vessels during angiography: correlation with intracranial pressure. Acta Neurochir. (Wien) 14:96-104, 1966.

182. Larsson LI, Edvinsson L, Fahrenkrug J, et al: Immunohistochemical localization of a vasodilatatory polypeptyde (VIP) in cerebrovascular nerves. Brain Res. 113:400-404, 1976.

http://rcin.org.pl

183. Lassen NA: Cerebral blood flow and oxygen consumption in man. Physiol. Rev. 39:183-238, 1959.

184. Lassen NA: Neurogenic control of CBF. Scand. J. Clin, Lab. Invest. 22: suppl. 102: 6F. 1968.

185. Lassen NA, Henriksen L, Paulson O: Regional cerebral blood flow in stroke by ^{133}Xenon inhalation and emission tomography. Stroke 12:284-288, 1981.

186. Lavyne MH, Koltun WA, Clement JA, et al: Decrease in neostriated blood flow after D-amphetamine administration or electrical stimulation of the substantia nigra. Brain Res. 135:77-86, 1977.

187. Lende RA: Local spasm in cerebral arteries. J. Neurosurg. 17:90-103, 1960.

188. Lenzi GL, Frąckowiak RS, Jones T: Cerebral oxygen metabolism and blood flow in human cerebral ischemic infarction. J. Cereb. Blood Flow Met. 2:231-335, 1982.

189. Lindvall O, Ingvar M, Stenevi V: Effects of metanphetamine on blood flow in the caudate-putamen after lesions of the nigrostriated dopaminergic bundle in the rat. Brain Res. 211:211-216, 1981.

190. Liszczak TM, Varsos VG, Black PMcL, et al: Cerebral arterial consticti on after experimental subarachnoid hemorrhage is associated with blood components within the arterial wall. J. Neurosurg. 58:18-26, 1983.

191. Liszczak TM, Black PMcL, Tzouras A, et al: Morphological changes of the basilar artery, ventricles and choroid plexus after experimental SAH. J. Neurosurg.

http://rcin.org.pl

61:486-493, 1984.

192. Ljungren B, Brandt L, Kagstrom E, et al: Results of early operations for ruptured aneurysms. J. Neurosurg. 54:473-479, 1981.

193. Lobato RD, Marin J, Salaices M, et al: Effect of experimental subarachnoid hemorrhage on the adrenergic innervation of cerebral arteries. J. Neurosurg. 53:477-479, 1980.

194. Lobato RD, Marin J, Salaices M, et al: Cerebrovascular reactivity to noradrenaline and serotonin following experimental subarachnoid hemorrhage. J. Neurosurg. 53:480-485, 1980.

195. Logothetis J, Karakostos D, Karontas G, et al: A new model of subarachnoid hemorrhage in experimental animals with the puropose to examine cerebral vasospasm. Exp. Neurol. 81:257-258, 1983.

196. Logue V: Surgery in spontaneous subarachnoid haemorrhage: Operative treatment of aneurysm on the anterior cerebral and anterior communicating artery. Br. Med. J. 1:473-479, 1956.

197. Love IP, Robins E, Eyerman GS: The fluorimetric measurement of GAD and its distribution in brain. J. Neurochem. 3:8-13, 1958.

198. Lowe RF, Gilboe DD: Canine cerebrovascular response to nitroglycerin, acetylcholine, 5-hydroxytryptamine and angiotensin. Am. J. Physiol. 225:1333-1338, 1973.

199. Lye RH, Paul KS, Forster CM, et al: Effect of fibrin-

http://rcin.org.pl

fibrinogen degradation products on human basilar artery preparations. J. Neurosurg. 56:339-341, 1982.

200. Maeda Y, Tani E., Miyamoto T: Prostaglandin metabolism in experimental cerebral vasospasm. J. Neurosurg. 55:779-785, 1981.

201. Malinowski W: Diagnostyka neurologiczna psa z weryfikacją neuropatologiczną. Neuropat. Pol. 7:161-211, 1969.

202. Marcus ML, Busija DW, Gross PM, et al: Sympathetic escape in the cerebral circulation during normotension and acute severe hypertension, in Heistad DD, Marcus ML (eds): Cerebral blood flow: effect of nerves and neurotransmitters. Elsevier, New York, 1982, pp. 281-289.

203. Maspes PE, Marini G: Intracranial arterial spasm related to supraclinoid ruptured aneurysms. Acta Neurochir. 10:630-638, 1962.

204. Mayberg MR, Hauser OW, Sundt TM Jr: Ultrastructural changes in feline arterial endothelium following subarachnoid hemorrhage. J. Neurosurg. 48:49-57, 1978.

205. McCulloch J, Harper AM: Cerebral circulatory and metabolism changes following amphetamine administration. Brain Res. 121:196-199, 1977.

206. McCune WS, Samandi A, Blades B: Experimental aneurysms. Ann. Surg. 138:216-218, 1953.

207. McHenry LC Jr: Cerebral vasodilator therapy in stroke. Stroke 3:686-691, 1972.

208. Mendelow AD, McCalden TA, Hattingh J, et al: The effect of chemical sympathectomy on cerebrovascular reactivity and

http://rcin.org.pl

cerebral metabolism, in Owman C, Edvinsson L (eds): International Symposium on Neurogenic Control of the Brain Circulation. Oxford, Pergamon Press, 1977, pp. 429-442.

209. Mickey B, Vorstrup S, Voldby B, et al: Serial measurement of regional cerebral blood flow in patients with SAH using ^{133}Xe inhalation and emission computerized tomography. J. Neurosurg. 60:916-922, 1984.

210. Milhorat TH, Mosher MB, Hammock MK, et al: Evidence for choroid plexus absorption in hydrophalus. N. Engl. J. Med. 283:286-289, 1970.

211. Millen JW, Rogers GE: An electron microscopic study of the choroid plexus in the rabbit. J. Biophys. Biochem. Cytol. 2:407-416, 1956.

212. Millikan CH: Cerebral vasospasm and ruptured intracranial aneurysm. Arch. Neurol. 32:433-449, 1975.

213. Mizukami M, Kin H, Araki G, et al: Is angiographic spasm real spasm? Acta Neurochir. (Wien) 34:247-259, 1976.

214. Mizukami M, Kawase T, Tazawa T, et al: Hypothesis and clinical evidence for the mechanism of chronic cerebral vasospasm after subarachnoid hemorrhage, in Wilkins RH (ed): Cerebral Arterial Spasm. Baltimore/London: Wiliams and Wilkins 1980, pp. 97-106.

215. Mizukami M, Kawase T, Usami T, et al: Prevention of vasospasm by early operation with removal of subarachnoid blood. Neurosurgery 10:301-307, 1982.

216. Mohr G, Ferguzon G, Khan M, et al: Intraventricular hemorrhage from ruptured aneurysm. Retrospective analysis

http://rcin.org.pl

of 91 cases. J. Neurosurg. 58:482-487, 1983.

217. Money E: Evaluation of topical methylsergide on experimental cerebral vasospasm. Texas Med.65:74-77, 1969.

218. Morgan H, White RP, Penniak M, et al: Prostaglandins and experimental cerebral vasospasm. Surg. Forum 23:447-448, 1972.

219. Mosseri M, Yarom R, Gotsman MS, et al: Histologic evidence for small-vessel coronary artery disease in patients with angina pectoris and patent large coronary arteries. Circulation 74:964-972, 1986.

220. Mueller SM, Heistad DD, Marcus ML: Total and regional cerebral blood flow during hypotension, hypertension and hypocapnia: Effect of sympathetic denervation in dogs. Circ. Res. 41:350-356, 1977.

221. Nagai H, Susuki Y, Suguira M, et al: Experimental cerebral vasospasm. Part I Factors contributing to early spasm. J. Neurosurg. 41:285-292, 1974.

222. Nagai H, Noda S, Mabe H: Experimental cerebral vasospasm: Effect of vasoactive drugs and sympathectomy on early and late spasm. J. Neurosurg. 42:420-428, 1975.

223. Nakagomi T, Kassell NF, Sasaki T, et al: Effect of subarachnoid hemorrhage on endothelium-dependent vasodilation. J. Neurosurg. 66:915-923, 1987.

224. Neil-Dwyer G, Cruickshank J: The blood leukocyte count and its prognostic significance in subarachnoid hemorrhage. Brain 97:79-86, 1974.

225. Neil-Dwyer G, Cruickshank J, Scott A, et al: The urinary

http://rcin.org.pl

catecholamine and plasma cortisol levels in patients with subarachnoid hemorrhage. J. Neurol. Sci. 22:375-382, 1974.

226. Nelson E, Rennels M: Innervation of intracranial arteries. Brain 93:475-490, 1970.

227. Nielsen KC, Owman CH: Adrenergic innervation of pial arteries related to the circle of Willis in the cat. Brain Res. 6:773-776, 1967.

228. Nielsen KC, Owman C, Sporrong B: Ultrastructure of the autonomic innervation apparatus in the main pial arteries of rats and cats. Brain Res. 27:25-32, 1971.

229. Nielsen SL, Gauger GE: Experimental hydrocephalus: surface alterations of the lateral ventricle. Scanning electron microscopic studies. Lab. Invert. 30:618-625, 1974.

230. Nishioka H: Evaluation of conservative management of ruptured intracranial aneurysms. J. Neurosurg. 25:574-592, 1966.

231. Norles G, Olivecrona H: The treatment of aneurysms of the circle of Willis. J. Neurosurg. 10:404-415, 1953.

232. Norwood CH, Poole GJ, Moody D: Treatment of delayed cerebral arterial spasm in Rhesus monkeys following SAH. Program abstract of the AANS Meeting, Miami, 1975, p. 22.

233. Nosko M, Weir B, Krueger C, et al: Nimodipine and chronic vasospasm in monkeys. Part 1. Clinical and radiological findings. Neurosurg. 16:129-136, 1985.

234. Ogata M, Marshall BM, Longheed WM: Observations on effects of intrathecal papaverine in experimental vasospasm. J.

http://rcin.org.pl

Neurosurg. 38:20-25, 1973.

235. Olesen J, Paulson OB, Lassen NA: Regional cerebral blood flow in man determined by the initial slope at the clearance of intra-arterially injected Xe133. Theory of the method, normal values, error of measurement, correction for remaining radioactivity, relation to other flow parameters and response to PaCO2 changes. Stroke 2:519-540, 1971.

236. Oppenheimer D: Neuropathology of progressive autonomic failure, in Bannister R (ed): Autonomic Failure. A textbook of clinical disorders of autonomic nervous system. Oxford, New York, Toronto 1983, pp. 267-283.

237. Osaka K: Prolonged vasospasm produced by the breakdown products of erythrocytes. J. Neurosurg. 47:403-411, 1977.

238. Osetowska E: Nouvelle maladie hereditaire du lapin de laboratoire. Acta Neuropathologica 8; 331-344, 1967.

239. Osetwoska E, Luszawski F, Taraszewska A: Experimental investigation on a hereditary central nervous system disease in pt rabbits. Neur. Neurochir. Pol. 9:569-578, 1975.

240. Osetowska E, Luszawski F, Sawicki J: The effect of pt-mutation on various links of the "closed" motoric circuit. Pathomorphology of the neostriatum, paleostriatum and substantia nigra in the pt rabbits. Neuropat. Pol. 15:263-276, 1977.

241. Osetowska E, Verheyden R. Taraszewska A: Effect of the pt mutation on various links of "closed" motoric circuit.

http://rcin.org.pl

Dopamine metabolites in urine of the pt rabbits. Neuropat. Pol, 15:407-415, 1977.

242. Ott E, Lechner H: The influence of nimodipine on cerebral blood flow in patients with subacute cerebral infarction, in Betz E, Grote J, Hauser D et al. (eds): Pathophysiology and Pharmacology of Cerebrovascular Disorders. Satellite Symposium of the 28th International Congress of Physiological Sciences. Baden-Baden: Gerhard Witzstrock, 1980 (Abstract).

243. Owman C, Edvinsson L, Herdebo JE: Pharmacological in vitro analysis of amine-mediated vasomator functions in the intracranial and extracranial vascular beds. Blood Vessels 15:128-147, 1978.

244. Paulson OB: Cerebral apoplexy (stroke): pathogenesis, pathophysiology and therapy as illustrated by regional blood flow measurements in the brain. Stroke 2:327-360, 1971.

245. Peerless SJ, Yasargil MG: Adrenergicl innervation of the cerebral blood vessels in the rabbit. J. Neurosurg. 35:148-154, 1971.

246. Peerless SJ, Griffiths JC: Plasma catecholamines following subarachnoid hemorrhage. Ann. R. Coll. Phys. Can. 5:48-49, 1972.

247. Peerless SJ, Yazargil MG, Kendall MG: Adrenergic and cholinergic innervation of the cerebral blood vessels, in Fusek J, Kunc P (eds) Present Limits of Neurosurgery. Avicenum, Czechoslovak Medical Press, 1972, pp. 199-202.

http://rcin.org.pl

248. Peerless SJ, Griffith JC: Plasma catecholamines following subarachnoid hemorrhage, in Smith RR, Robertson JT (eds): Subarachnoid Hemorrhage and Cerebrovascular Spasm, Thomas, Springfield, 1975, 148-156.

249. Peerless SJ, Kendall MJ: Subarachnoid hemorrhage and cerebrovascular spasm, in Smith RR, Robertson JT (eds): Thomas, Springfield, 1975, pp. 38-54.

250. Peerless SJ, Kendall MJ: The significance of the perivascular innervation of the brain, in Cervos-Navarro J, Betz E, Matakas F, et al (eds): The Cerebral Vessel Wall. Raven Press, 1976, pp. 175-182.

251. Peerless SJ: Comments on cerebral vasospasm. Neurosurgery 1:248, 1977.

252. Peerless SJ, Kassell NF, Kamatsu K, et al: Cerebral vasospasm: acute proliferative vasculopathy? II Morphology, in Wilkins RH (ed): Cerebral Arterial Spasm. Baltimore/London, Williams and Wilkins 1980, pp. 88-99.

253. Pennin KM, White RP, Crockarell JR, et al: Role of prostaglandin F_2 in the genesis of experimental vasospasm. J. Neurosurg. 37:398-406, 1972.

254. Pickard JD, MacDonell LA, MacKenzie ET, et al: Prostaglandin induced effects in the primate cerebral circulation. Eur. J. Pharmacol. 43:343-351, 1977.

255. Ponte J, Purves MJ: The role of the carotid body chemoreceptors and carotid sinus baroreceptors in the control of cerebral blood vessels. J. Physiol. (Lond) 237:315-340, 1974.

http://rcin.org.pl

256. Pool JL: Cerebral vasospasm. N. Engl. J. Med. 259:1259-1264, 1958.

257. Pool JL, Jacobson S, Fletcher TA: Cerebral vasospasm: Clinical and experimental evidence. JAMA 167:1599-1601, 1958.

258. Pool JL: Cerebral vasospasm-treatment by drugs (experimental and clinical data), in Fusek I, Kunc Z (eds): Present limits of neurosurgery. Proceedings of fourth European Congress of Neurosurgery. Avicenum, Czechoslovak Medical Press, Prague, 1972.

259. Poppen JL: Specific treatment of intracranial aneurysms: Experiences with 143 surgically treated patients. J. Neurosurg. 8:75-102, 1951.

260. Potter JM: Cerebral arterial spasm: A short review. World Neurology 2:576-588, 1961.

261. Priban HRW: in Fields WS, Sahs AL (eds): Intracranial aneurysms and subarachnoid hemorrhage. Springfield, Thomas 1965, str. 184-215.

262. Proud G, Chamberlain J: Anaphylactic reaction to apotinin. (Letter) Lancet 11:48-49, 1976.

263. Purdy RE, Bevan JA: Adrenergic innervation of large cerebral blood vessels of the rabbit studied by fluorescence microscopy: Absence of features that might contribute to non-uniform change in cerebral blood flow. Stroke 8:82-87, 1977.

264. Purves MJ: Do vasomotor nerves significantly regulate cerebral blood flow? Circ. Res. 43:485-493, 1978.

http://rcin.org.pl

265. Raichle ME, Hartman BK, Eichling JO, et al: Central noradrenergic regulation of cerebral blood flow on vascular permeability. Proc. Natl, Acad. Sci. USA 72:3726-3630, 1975.

266. Ramirez-Lassepas M: Antifibrinolytic theraphy in subarachnoid hemorrhage caused by ruptured intracranial aneurysm. Neurology 31:316-322, 1981.

267. Raynor RB, McMurty JG, Pool JL: Cerebrovascular effects of topically applied serotonin in the cat. Neurology (Minneap) 11:190-195, 1961.

268. Raynor RB, McMurty JG: Prevention of serotonin-produced cerebral vasospasm: An evaluation of blocking agents. J. Neurosurg. 20:94-96, 1963.

269. Rice-Edwards JM, Bull B, Thompson J, et al: The role of platelets in causation of cerebral vasospasm. J. Neurol. Neurosurg. Psychiat. 39:828, 1975.

270. Richardson JTE: Arterial spasm and recovery form subarachnoid hemorrhage. J. Neurol. Neurosurg. Psychiatry, 39:1134-1136, 1976.

271. Ropper AH, Zervas NT: Outcome one year after subarachnoid hemorrhage from cerebral aneurysm: management morbidity, mortality and functional status: 112 consecutive "good risk" patients. J. Neurosurg. 60:909-915, 1984.

272. Rosenblum WI: Cerebral arteriolar spasm inhibited by -adrenergic blocking agents. Arch. Neurol. 21:296-302, 1969.

273. Rozenblum WI, Guilianti D: Participation of

http://rcin.org.pl

cerebrovascular nerves in generalized sympathetic discharge. Nonspecific release of norepinephrine in the presence or absence of subarachnoid hemorrhage and vasospasm. Arch. Neurol. 29:91-94, 1973.

274. Rozendorff C, Mitchell G, Scriven DRL, et al: Evidence for a dual innervation affecting local blood flow in the hypothalamus of the conscious rabbit. Circ. Res. 38:140-145, 1976.

275. Roy VC, Sundt TM, Murphey F: Experimental subarachnoid hemorrhage: A study for spasm with the production of aneurysms. Stroke 1:248-252, 1970.

276. Russell J, Lindvey JR, Fox RR: Inherited diseases and variations, in: Weisbroth SH, Flatt RE, Kraus AL (eds): The biology of the laboratory rabbit. Academic Press, New York, San Francisco, London, 1974, pp. 380-381.

277. Ryba M, Głowicki K, Zalewski W, et al: Influence of vagal input on cerebral blood flow in monkeys and dogs after experimental cerebral vasospasm. Acta Neurobiol. Exp. 45:163-171, 1985 a.

278. Ryba M, Kukwa A, Janczewski W: Cardiovascular response to greater petrosal nerve section as method of prevention of experimental cerebral vasospasm in subarachnoid hemorrhage. Neuropat. Pol. 23, 247-253, 1985 b.

279. Saito J, Ueda Y, Sano K: Significance of vasospasm in the treatment of ruptured intracranial aneurysm. J. Neurosurg. 47:412-429, 1977.

280. Saito J, Sano K: Vasospasm following rupture of cerebral

http://rcin.org.pl

aneurysms . Neurol. Med. Chir. (Tokyo) 19:103-107, 1979.

281. Samson DS, Hodosh RM, Reid WR, et al: Risk of intracranial aneurysms surgery in the good grade patient: early versus late operation. Neurosurgery 5:422-426, 1979.

282. Sano K, Saito J: Timing and indication of surgery for ruptured intracranial aneurysms with regard to cerebral vasospasm. Acta Neurochir. 41:49-60, 1978.

283. Sano K: Timing of surgery: The Japanse experience. In Battye Roy (ed): Calcium antagonist: possible therapeutic use in neurosurgery. Puerto Rico, 1983.

284. Sasaki T, Kassell NF, Yamashita M, et al: Disturbacnes of blood-brain barrier and cerebral arterial permeability following experimental subarachnoid hemorrhage, XIIth Annual Meeting of the Society of Neurosurgical Anesthesia and Neurologia. Supportive Care, 1984, pp. 20-22.

285. Schneck SA: On the relationship between ruptured intracranial aneurysm and cerebral infarction. Neurology 14:691-702, 1964.

286. Schneck SA, Kricheff II: Intracranial aneurysm rupture vasospasm and infarction. Arch. Neurol. 11:668-680, 1964.

287. Scito J, Shigeno T, Aritake K, et al: Vasospasm assessed by angiography and computerized tomography. J. Neurosurg. 51:466-475, 1979.

288. Scremin OU, Sonnenschein RR, Rubinstein EH: Cholinergic cerebral vasodilatation: lack of involvement of cranial parasympathetic nerves. J. Sereb. Blood Flow Metab. 3:362-

http://rcin.org.pl

368, 1983.

289. Sercombe R, Lacombe P, Aubineau P, et al: Is there an active mechanism limiting the influence of the sympathetic system on the cerebral vascular bed? Evidence for vasomotor escape from sympathetic stimulation in the rabbit. Brain Res. 164:81-102, 1979.

290. Sharbrough FW, Messick JM, Sundt TM Jr: Correlation of continuous electroencephalograms with cerebral blood flow measurements during carotid endarterectomy. Stroke 4:674-683, 1973.

291. Shaw GL, Harth E, Scheibel AB: Cooperativity in brain function: assemblies of approximately 30 neurons. Experimental Neurology 77:324-358, 1982.

292. Shigeno T: Norepinephrine in cerebrospinal fluid of patients with cerebral vasospasm. J. Neurosurg. 56:344-349, 1982.

293. Shohami E, Rozenthal J, Lavy S: The effect on incomplete cerebral ischemia on prostaglandin levels in rat brain. Stroke 13:494-499, 1982.

294. Shy GM, Drager GA: A neurological syndrome associated with orthostatic hypotension. Arch. Neurol. 2:511-527, 1960.

295. Simeone FA, Ryan KG, Cotter JR: Prolonged experimental vasospasm. J. Neurosurg. 29:357-366, 1968.

296. Simeone FA, Trepper P: Cerebral vasospasm with infarction. Stroke 3:449-455, 1972.

297. Simeone FA, Vinall P: Mechanisms of contractile response of cerebral artery to externally-applied fresh blood. J.

http://rcin.org.pl

Neurosurg. 43:37-47, 1975.

298. Simeone FA, Vinal PE, Alderman JL, et al: Role of adrenergic nerves in blood-induced cerebral vasospasm. Stroke 10:375-380, 1979.

299. Smith AR: The mechanism of cerebral vasodilation by halothane. Anesthesiology 39:581-587, 1973.

300. Smith JB, Jubiz W: OKY-1581: a selective inhibitor of thromoxane synthesis in vivo and in vitro. Prostaglandins 22:353-363, 1981.

301. Smith RR, Clower BR, Peeler DF, Jr, et al: Angiopathy of subarachnoid hemorrhage. Angiographic and morphologic correlates. Stroke 14:240-245, 1983.

302. Smith RR, Yoshioka J: Intracranial arterial spasm, in Wilkins RH, Rangachary SS (eds): Neurosurgery, McGraw-Hill Book Company, vol. 2, 1985, pp. 1355-1362.

303. Sokoloff I: The action of drugs on the cerebral circulation. Pharm, Rev. 11:1-85, 1959.

304. Soube G, Hashizume Y, Ohya M, et al: Shy-Drager syndrome: neuronal loss depends of size, function and topography in ventral spinal outflow. Neurolog. 36:404-407, 1986.

305. Soube G, Hashizume Y, Mitsuma T, et al: Size-dependent myelinated fiber loss in the corticospinal tract in Shy-Drager syndrome and amyotrophic lateral sclerosis. Neurology 37:529-532, 1987.

306. Spokes EGS, Bannister R, Oppenheimer DR: Multiple system atrophy with autonomic failure. Clinical, histological and

http://rcin.org.pl

neurochemical observations on four cases. J. of the Neurolog. Sciences 43:59-82, 1979.

307. Spokes EGS: Neurochemistry of autonomic failure, in Bannister R (ed): Autonomic Failure. A textbook of clinical disorders of autonomic nervous system. Oxford, New York, Toronto 1983, pp. 284-309.

308. Stefanini M, De Martino C, Zamboni L: Fixation of ejaculated spermatozoa for electron microscopy. Nature 216:173-174, 1967.

309. Stokely EM, Sveinsdottir E, Lassen NA, et al: A single photon dynamic computer assisted tomograph (DCAT) for imaging brain function in multiple cross sections. J. Comput. Assist. Tomogr. 4:230-240, 1980.

310. Stoltenburg-Didinger G, Schwarz K: Brain lesions secondary to subarachnoidal hemorrhages due to ruptured aneurysms, in Cervos-Navarro J, Klatzo I, Plum F et al. (eds): Brain microcirculation, pathology, diagnosis, therapy. An Erwin-Riesch Symposium Institute of Neuropathology, Berlin, September 2-5, 1986.

311. Stornelli SA, French JD: Subarachnoid hemorrhage: Factors in prognosis and management. J. Neurosurg. 21:769-780, 1964.

312. Sundt TM: The cerebral autonomic nerve system: A proposed physiologic function and pathophysiologic response in subarachnoid hemorrhage and in focal cerebral ischemia. Mayo Clin. Proc. 48:127-137, 1973.

313. Sundt TM, Onofrio BM, Merideth J: Treatment of cerebral

http://rcin.org.pl

vasospasm from subarachnoid hemorrhage with isoproterenol and lidocain hydrochloride. J. Neurosurg. 38:557-560, 1973.

314. Sundt TM Jr: Clinical management of cerebral vasospasm, in Whistnant JP, Sandok BA (eds) Proceedings of the Ninthe Princeton Conference of cerebral vascular disease, New York, Grune and Stratton 1974, pp. 77-81.

315. Sundt TM Jr: Management of ischemic complications after subarachnoid hemorrhage. J. Neurosurg. 43:418-425, 1975.

316. Sundt TM Jr: Clinical studies in cerebral vasospasm, in Smith RR and Robertson JT (eds): Subarachnoid hemorrhage and cerebrovasuclar spasm.Charles C Thomas Publisher, Springfield, Illinois USA, 1980, pp. 157-176.

317. Sundt TM Jr, Kabayashi S, Fode NC, et al: Results and complications of surgical management of 809 intracranial aneurysms in 722 cases. J. Neurosurg. 56:753-765, 1982.

318. Sung JH, Mastri AR, Segal E: Pathology of Shy-Drager syndrome. J. Neuropathol. Exp. Neurol. 38:353-368, 1979.

319. Sutton J, Simmonds MA: Effect of acute and chronic pentabarbitone on the GABA system in rat brain. Biochem. Pharmacol. 23:1801-1805, 1974.

320. Suwanwela C, Suwanwela N: Intracranial arterial norrowing and spasm in acute head injury. J. Neurosurg. 36;314-323, 1972.

321. Suzuki J: Grading and timing of the operation of cerebral aneurysms, in Pia HW, Langmaid C, Zierkast J (eds):

http://rcin.org.pl

Cerebral aneurysms: advances in diagnosis and therapy. New York Springer 1979, pp. 201-208.

322. Suzuki J. Onuma T, Yoshimoto T: Results of early operations on cerebral aneurysms. Surg. Neruol. 11:407-412, 1979.

323. Svedgaard NA, Edvinsson L, Owman Ch, et al: Increased sensitivity of the basilar artery to norapinephrine and 5-hydroxytryptamine following experimental subarachnoid hemorrhage. Surg. Neurol. 8:191-195, 1977.

324. Svedgaard NA, Brismar J, Delgado TJ, et al: Subarachnoid hemorrhage in the rat: effect of the development of cerebral vasospasm of lesions in the central serotoninergic and dopaminergic systems. Stroke 17:86-90, 1986.

325. Symon L: Vasosapsm in aneurysm, in Toole J, Mossy J, Janeway R (eds): Transections of the Seventh Princeton Conference on Cerebral Vascular Diseases. New York, Grune and Stratton 1970, pp. 232-240.

326. Symon L, du Boulay G, Ackerman RH, et al: The time-course of blood induced spasm of cerebral arteries in baboons. Neuroradiology 5:40-42, 1973.

327. Symon L, Harris RJ, Branston NM: Calcium ions and calcium antagonists in ischaemia. Acta Neurochir. 63:267-275, 1982.

328. Tagari PC, Kaye AM, Teddy PJ, et al: The 5-hydroxytryptamine antagonist ketanserin inhibits the vasocontrictor activity of per-operative CSF, from

http://rcin.org.pl

subarachnoid haemorrhage patients, on isolated tissues. J. Neurol. Neurosurg. and Psychiatr. 46:214-220, 1983.

329. Tanabe Y, Sakata K, Yamada H, et al: Cerebral vasospasm and ultrastructural changes in cerebral arterial wall. J. Neurosurg. 49:229-238, 1978.

330. Taneda M: Effect of early operation for ruptured aneurysms on prevention of delayed ischemic symptoms. J. Neurosurg. 57:622-628, 1982.

331. Tani E, Yamagata S, Ito Y: Intracellular granules and vesicles in prolonged cerebral vasospasm. J. Neurosurg. 48:179-189, 1978.

332. Tani E, Maeda Y, Fukumori T, et al: Effect of selective inhibitor of thromboxane A_2 synthetase of cerebral vasospasm after early surgery. J. Neurosurg. 61:24-29, 1984.

333. Taraszewska A, Zelman IB: Charakterystyka topografii zmian w mózgu królika pt w okresie rozwoju objawów klinicznych i w przewlekłym przebiegu choroby. Neuropat. Pol. 19:441-459, 1981.

334. Taylor SH, MacKenzie GJ, George M, et al: Effects of adrenergic blockade on the pulronary circulation in man. Br. Heart J. 27:627-639, 1965.

335. Taylor SH, Sutherland GR, MacKenzie GJ, et al: The circulatory effect of intravenous phentolamine in man. Circulation 31:741-754, 1965.

336. Teadsdale G, Jannett B: Assessment and prognosis of coma after head injury. Acta Neurochir. 34:45-55, 1976.

http://rcin.org.pl

337. Toda N, Fujita Y: Responsiveness of isolated cerebral and peripheral arteries to serotonin, norepinephrine and electrical stimulation. Circ. Res. 33:98-104, 1973.

338. Toda N: Analysis of the effect of 5-hydroxykynuramine, a serotonin metabolite on isolated cerebral arteries, aortas and atria. J. Pharmacol. Exp. Ther. 193:385-392, 1975.

339. Toda N: Responses of isolated cerebral and peripheral arteries to vasoconsticting agents, in Owman C, Edvinsson L (eds): Neurogenic Control of the Brain Circulation. Oxford: Pergamon Press 1970, str. 207-217.

340. Toda N, Shimizu K, Ohta T: Mechanism of cerebral arterial contraction induced by blood constituents. J. Neurosurg. 53:312-322, 1980.

341. Torner JC, Kassel NF, Adams HP Jr, et al: Reliability of neurological grading scales in subarachnoid hemorrhage. Report of the cooperative aneurysm study, in Plum F, Pulsinelli WA (eds): Cerebrovascular Diseases, Raven Press, New York 1984, pp. 77-82.

342. Torre JC, Surgeon JW: A methodological approach to rapid and sensitive monoamine histofluorescence using a modified glyoxylic acid technique. The SPG method. Histochemistry 49:81-93, 1976.

343. Towart R: The selective inhibition of serotonin - induced contractions of rabbit cerebral vascular smooth muscle by calcium - antagonistic dihydropyridines. An investigation of the mechanisms of action of nimodipine. Circ. Res. 48:650-657, 1981.

http://rcin.org.pl

344. Towart R: Predilective relaxation by the calcium antagonist nimodipine (BAYe 4736) of isolated cerebral blood vessels, contracted with autologous blood. Br. J. Pharmacol. 74:268P-269P, 1981.

345. Towart R, Perzborn E: Nimodipine inhibits carbocyclic thromboxane - induced contractions of cerebral arteries. Eur. J. Pharmacol. 69:213-215, 1981.

346. Towart R: The pathophysiology of cerebral vasospasm, and pharmacological approaches to its management. Acta Neurochir. 63:253-258, 1982.

347. Troupp H, Rinne T: Methyl 2-cyanoacrylate (Eastman 910) in experimental arterial aneurysms. J. Neurosurg. 21:1067-1069, 1964.

348. Tsuchimoto S, Matsumoto A, Kikuchi H: Effects of electic stimulation of the unilateral locus coeruleus on cerebral circulation in cats. No To Skinkei 34:47-54, 1982 (streszczenie po angielsku).

349. Usui K: The action and absorption of subarachnoid blood I Experimental hydrocephalus. II Absorption of intact red blood cells from the subarachnoid space into the blood. Nagoya J. Med. Sci. 31:1-23, 1968.

350. Van Breemen C. Siegel B, Kalinoski L, et al: The Ca++ cycle of arterial smooth muscle. In Wilkins RH (ed): Cerebral Arterial Spasm. Baltimore: Williams and Wilkins 1988, pp. 61-67.

351. Van der Ecken H, Adams RD, Van Bogaert L: Striopallidalnigral degeneration. An hitherto underscibed

http://rcin.org.pl

lesion in paralytic agitans. J. Neuropathol. exp. Neurol. 19:159-161, 1960.

352. Van Der Werf AJM: The clinical significance of arterial spasm in subarachnoid hemorrhage, in Fusek J, Kunc Z (eds): Proceedings of the Fourth European Congress of Neurosurgery, Avicenum Czechoslovak Medical Press, Prague, 1972, pp. 251-254.

353. Vanhoutte PM: The end of the guest? Nature 327:459-460, 1987.

354. Varsos VG, Liszczak TM, Han DH, et al: Delayed cerebral vasospasm is not reversible by aminophylline, nifedipine, or papaverine in a "two-hemorrhage" canine model. J. Neurosurg. 58:11-17, 1983.

355. Vassilouthis J, Richardson AE: Ventricular dilatation and communicanting hydrocephalus following spontaneous subarachnoid hemorrhage. J. Neurosurg. 51:341-351, 1979.

356. Vermoulen M, Muizelaar JP: Do antifibrynolytic agents prevent rebleeding after rupture of a cerebral aneurysm? A review. Clin. Neurol. Neurosurg. 82:25-30, 1980.

357. Vilato RJ, Le Beau J: Le spasme des arteres due cercle de Willis an cours des hemorragies traumatiques on aneurismales. Neurochirurgia (Stuttg) 8:217-221, 1962.

358. Voldby B, Endback F, Enevoldsen E: CSF serotonin concentrations and cerebral arterial spasm in patients with ruptured intracranial aneurysm. Stroke 13:184-188, 1982.

359. Voldby B, Enevoldsen EM: Intracranial pressure changes

http://rcin.org.pl

following aneurysm rupture. Part I. Clinical and angiographic correlation. J. Neurosurg. 56:186-196, 1982.

360. Vorstrup S, Hemmingsen R, Henriksen L, et al: Regional cerebral blood flow in patients with transient ischemic attacks studied by ^{133} Xenon inhalation and emission tomography. Stroke 14:903-910, 1983.

361. Walter W, Schutte W: Uber die Gefasspasmen bei frisch rupturierten sackformigen aneurysmen der hirnarterien. Acta Neurochir. 11:631-652, 1964.

362. Weir B, Erasmo R, Miller J, et al: Vasospasm in response to repeated subarachnoid hemorrhages in the monkey. J. Neurosurg. 33:395-406, 1970.

363. Weir B, Grace M, Hansen J, et al: Time course of vasospasm in man. J. Neurosurg. 48;173-178, 1978.

364. Weir B, Aronyk K: Management mortality and the timing of surgery for supratentorial aneurysms. J. Neurosurg. 54:146-150, 1981.

365. Wellum GR, Irvine TW Jr, Zervas NT: Dose responses of cerebral arteries of the dog, rabbit, and man to human hemoglobin in vitro. J. Neurosurg. 53:486-490, 1980.

366. Wheelock B, Weir B, Watts R, et al: Timing of surgery for intracerebral hematomas due to aneurysm rupture. J. Neurosurg. 58:476-481, 1983.

367. Whitby LG, Axelrod J, Lieil-Malherbi H: The fate of 3H norepinephrine in animals. J. Pharmacol. Exp. Ther. 132:193-201, 1961.

http://rcin.org.pl

368. White JC, Savre GP, Whisnat JP: Experimental destruction of the media for production of intracranial arterial aneurysms. J. Neurosurg. 18:741-745, 1961.

369. White JC: Nervous control of the cerebral vascular system. Clin. Neurosurg. 9:67-87, 1963.

370. White RP, Pennink M, Robertson JT: Prostaglandin F_2 and experimental cerebral vasospasm in dogs. Pharmacologist 13; 293, 1971.

371. White RP, Hagen AA, Morgan H, et al: Experimental study on the genesis of cerebral vasospasm. Stroke 6:52-57, 1975.

372. White RP: Multiplex origins of cerebral vasospasm, in Price TR, Nelson E (eds): Cerebrovascular Diseases. Eleventh Princeton Conference, New York, Raven Press, 1979, pp. 307-319.

373. White RP, Chapleau CE, Dugdale M, et al: Cerebral arteies contractions induced by human and bovine thrombin. Stroke 11;363-368, 1980.

374. Wilkins RH, Silver D, Odom GL: The role of ciruclating substances in intracranial arterial spasm. I Serotonin and histamine. Neurology (Minneap) 16:482-490, 1966.

375. Wilkins RH, Wilkins GK, Gunnels JC: Experimental studies of intracranial arterial spasm using aortic strip assays. J. Neurosurg. 27:490-500, 1967.

376. Wilkins RH, Alexander JA, Odom GL: Intracranial arterial spasm: A clinical analysis. J. Neurosurg. 29:121-134, 1968.

377. Wilkins RH, Levitt P.: Intracranial arterial spasm in the

http://rcin.org.pl

dog: A chronic experimental model. J. Neurosurg. 33:260-269, 1970.

378. Wilkins RH: Attempts at treatment of intracranial arterial spasm in animals and human beings. Surg. Neurol. 1:148-159, 1973.

379. Wilkins RH: Attempted prevention or treatment of intracranial arterial spasm: a survey. Neurosurgery 6:198-210, 1980.

380. Wilkins RH: Attempted prevention or treatment of intracranial spasm: a survey, in Wilkins RH (ed): Cerebral Arterial Spasm. Baltimore: Williams and Wilkins, 1980, pp. 542-555.

381. Wilkins RH: Summary of Session V (Vasospasm: prevention and treatment), in Wilkins RH (ed) Cerebral Arterial Spasm. Baltimore: Wiliams and Wilkins 1980, pp. 691-692.

382. Wilson JL, Field JR: The production of intracranial vascular spasm by hypothalamic extract. J. Neurosurg. 40:473-479, 1974.

383. Yamaguchi T, Walz AG: Effects of SAH from puncture of the MCA on blood flow and vasculature of the cerebral cortex in the cat. J. Neurosurg. 35:664-671, 1971.

384. Yamamoto I, Hara M, Ogura K, et al: Early operation for ruptured intracranial aneurysms: comparative study with computed tomography. Neurosurgery 12:169-174, 1983.

385. Yamamoto YL, Feindel W, Wolfe LS, et al: Experimental vasoconstriction of cerebral arteries by prostaglandins. J. Neurosurg. 37:385-397, 1972.

http://rcin.org.pl

386. Yamamoto YL, Thompson C, Meyer E, et al: Three dimensional tomographical regional cerebral blood flow in man, measured with high efficiency. MNI-BGO two ring positron device using krypton-77. Acta Neurol. Scand. 60 (suppl. 72):186-187, 1979.

387. Yasargil MG, Yonekawa Y, Zumstein B, et al: Hydrocephalus following spontaneous subarachnoid hemorrhage. Clinical features and treatment. J. Neurosurg. 39:474-479, 1973.

388. Yokate H, Itakura T, Nakai K, et al: A role of the central catecholamine neuron in cerebral circulation. J. Neurosurg. 65:370-375, 1986.

389. Yoshioka J: Morfological study of experimental cerebral vasospasm. I. Electron microscopic examination of experimental cerebral vasospasm. Acta Med. Okayama 34:91-107, 1980.

390. Yoshioka J, Clower BR, Smith RR: The angiopathy of subarachnoid hemorrhage. I. Role of vessel wall catecholamines. Stroke 15:288-294, 1984.

391. Zander E, Foroglon G: Post-treumatic hydrocephalus, in Vinken PJ, Bruyn GW (eds): Injuries of the brain and skull, Part II. Handbook of Clinical Neurology, Amsterdam North-Holland vol. 24, 1976, pp. 231-253.

392. Zelman IB, Taraszewska A: Pathology of myelin in pt rabbit. Neuropat. Pol. 22:206-218, 1984.

393. Zervas NT, Kuwayama A, Rosoff CB, et al: Cerebral arterial spasm modification by inhibition of platelet function. Arch. Neurol. 28:400-404, 1973.

http://rcin.org.pl

394. Zervas NT, Hori H, Rosoff CB: Inhibition of serotonin by antibiotic and prevention of cerebral vasospasm. J. Neurosurg. 41:59-52, 1974.

395. Zervas NT, Wellum GR, Peterson JW: Current concepts in experimental cerebral vasospasm, in Barnett H, Paoletti P, Plamm E, et al (eds); Cerebrovascular Disease; New Trend in Surgical and Medical Aspects. Elsevier 1981, pp. 285-296.

396. Zervas NT, Liszczak TM. Mayberg MR, et al: Cerebrospinal fluid may nourish cerebral vessels through pathways in the adventitia that may be analogous to systemic vasa vasorum. J. Neurosurg. 56:475-481, 1982.

http://rcin.org.pl

M I R O S Ł A W R Y B A

ETIOPATOGENEZA SKURCZU NACZYŃ WEWNĄTRZCZASZKOWYCH I DEFICYTU NEUROLOGICZNEGO W PRZEBIEGU KRWAWIENIA PODPAJĘCZYNOWKOWEGO

TOM II

(DOKUMENTACJA)

Z Zakładu Neurofizjologii kierowanego przez Prof.dr hab.med. Witolda Karczewskiego (opiekun pracy) - Instytut-Centrum Medycyny Doświadczalnej i Klinicznej Polskiej Akademii Nauk, ul. Dworkowa 3, 00-784 Warszawa

Praca wykonana na stopień
doktora habilitowanego nauk medycznych

W A R S Z A W A 1988

http://rcin.org.pl

Ryc. 1. Wpływ czynników działających na ścianę tętnic wewnątrzczaszkowych na skurcz tych naczyń w przebiegu SAH.

Ryc. 2. Wpływ receptorów adrenergicznych ściany naczynia na generację związków wysokoenergetycznych i regulację światła.

http://rcin.org.pl

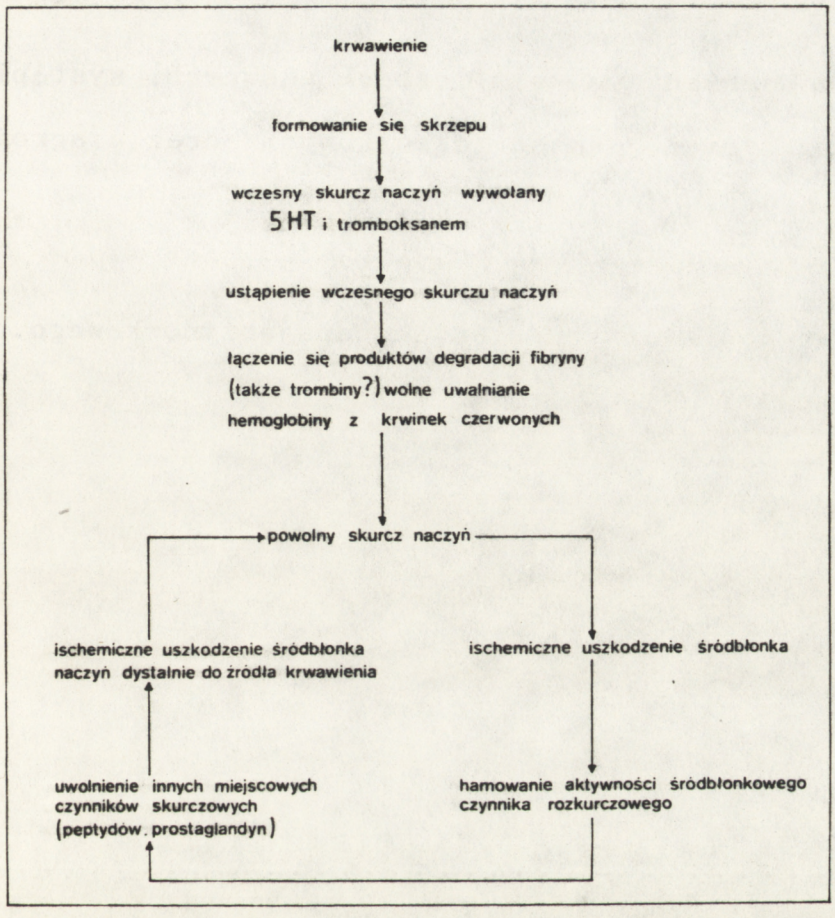

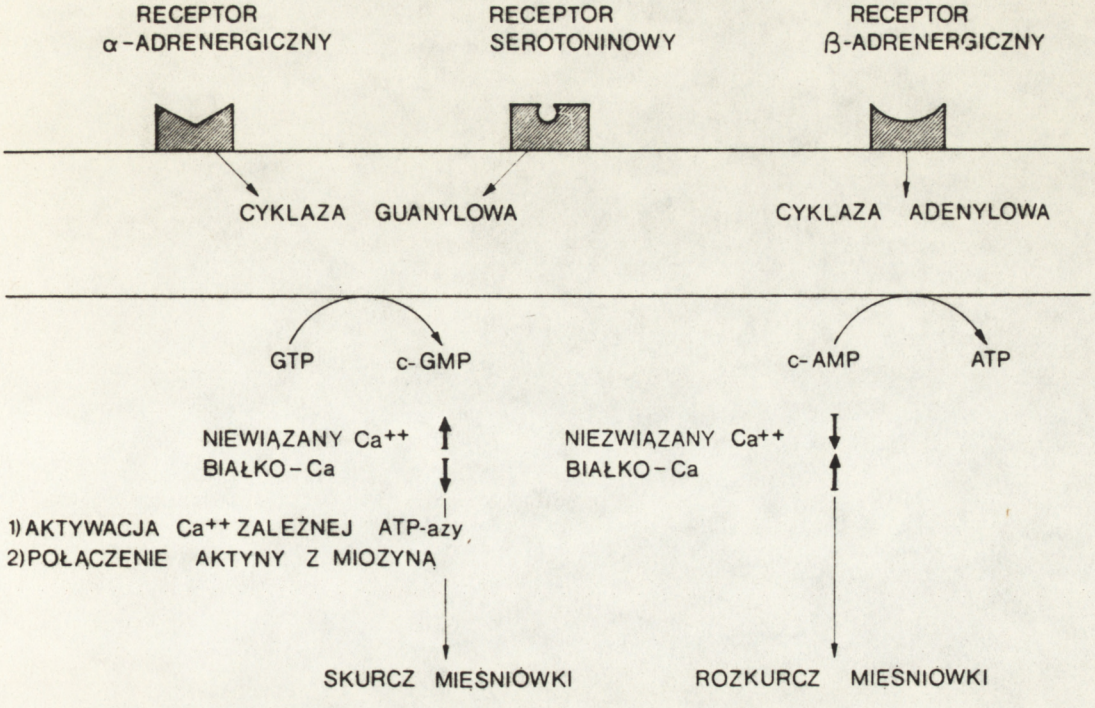

http://rcin.org.pl

Ryc. 3. Prawdopodobieństwo, w liczbach umownych, wystąpienia skurczu naczyń wewnątrzczaszkowych oraz zagrożenia ponownym krwawieniem u ludzi po SAH.

Ryc. 4. Schemat powikłań krwawienia podpajęczynówkowego.

http://rcin.org.pl

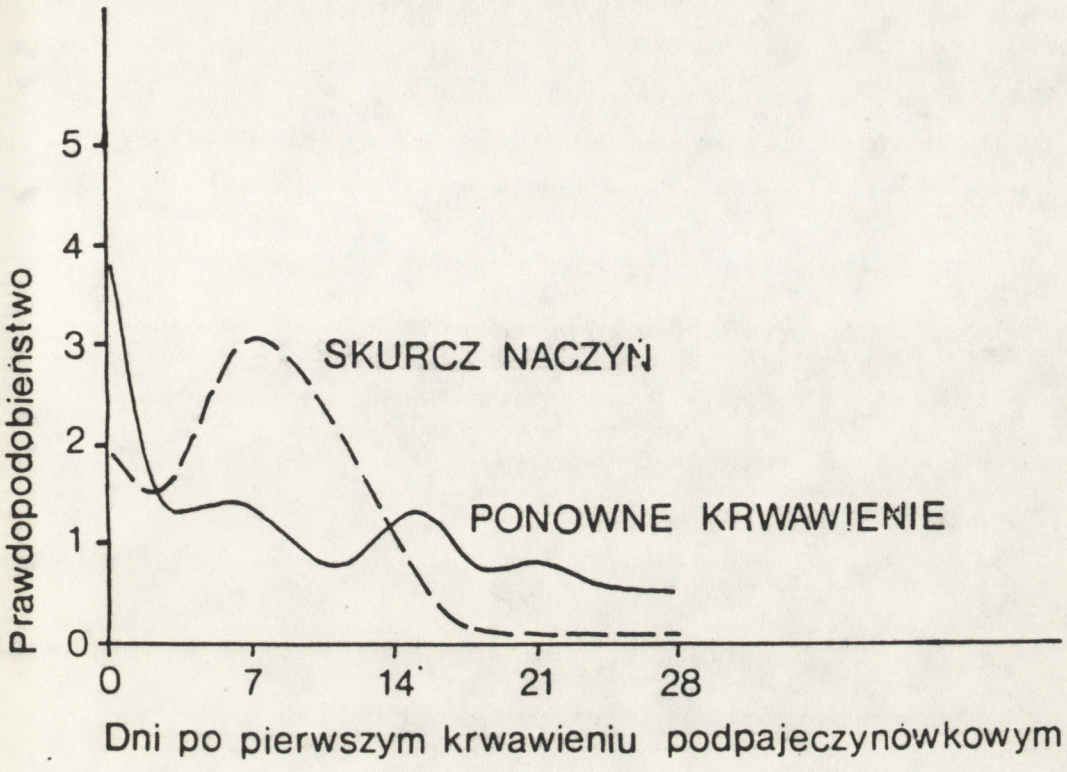

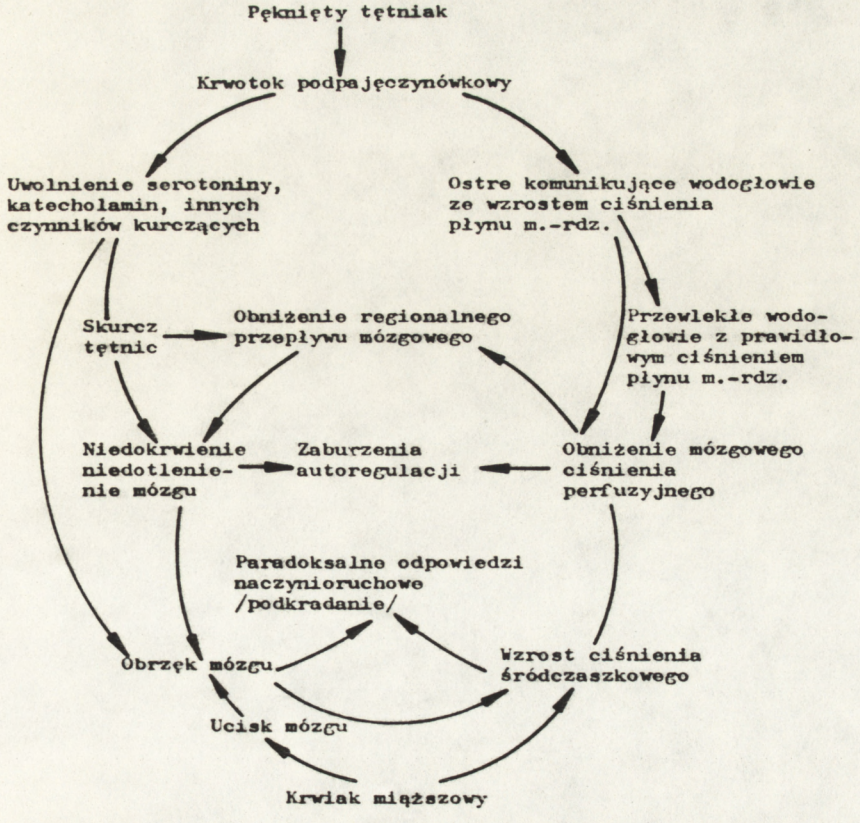

http://rcin.org.pl

Ryc. 5. Zmienność anatomiczna tętnic podstawy mózgu.

ACoA - tętnica łącząca przednia

ACA - tętnica przednia mózgu

MCA - tętnica środkowa mózgu

ICA - tętnica szyjna wewnętrzna

PCoA - tętnica łącząca tylna

PCA - tętnica tylna mózgu

BA - tętnica podstawna mózgu

W centrum schematu opisano częstość występowania "klasycznego" koła tętniczego Willisa.

Ryc. 6. Ujawnione metodami histochemicznymi włókna cholinergiczne ściany tętnicy podstawnej mózgu wraz z zamontowaną w układzie optycznym siatką morfometryczną.

http://rcin.org.pl

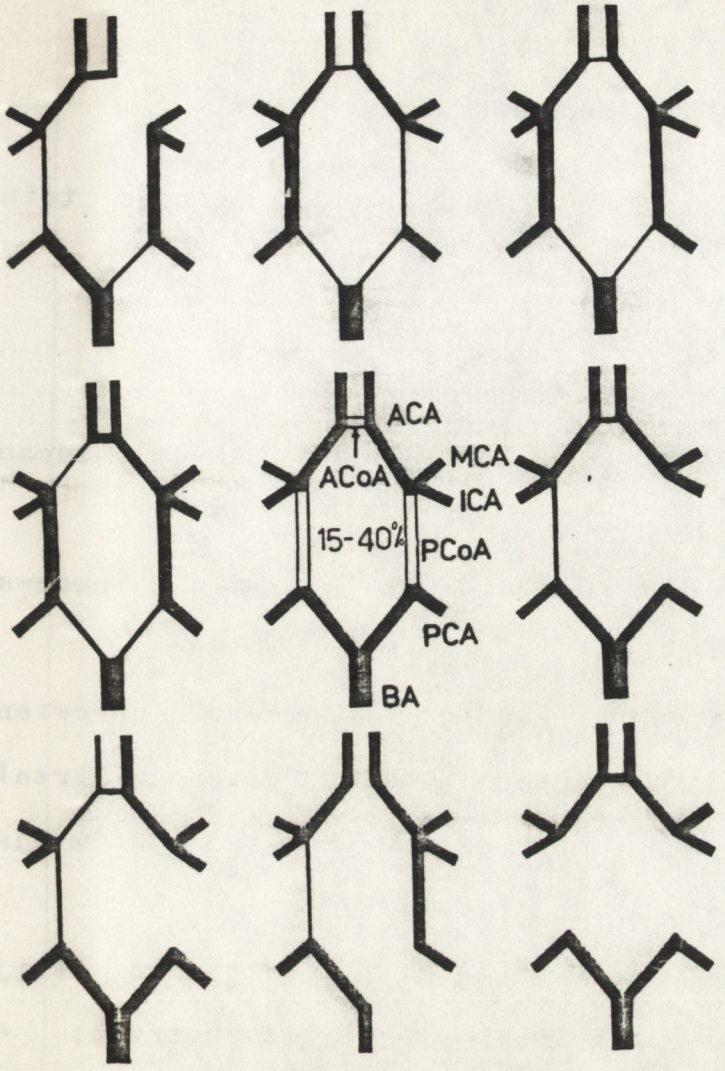

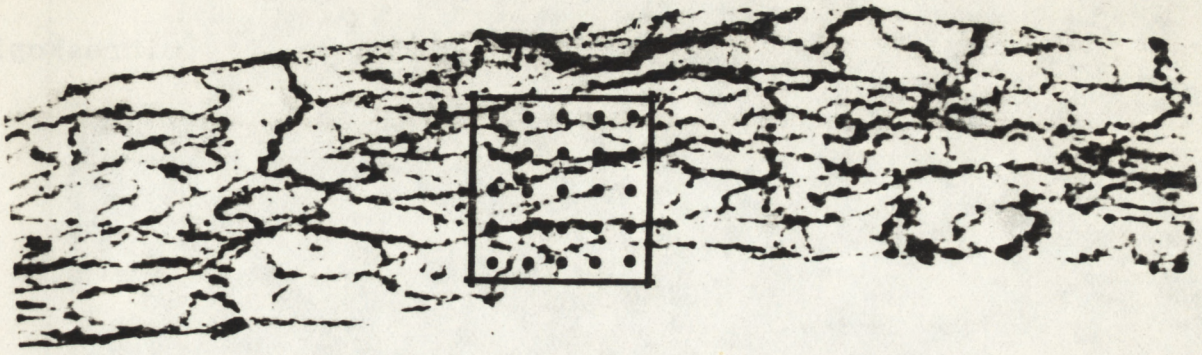

http://rcin.org.pl

Ryc. 7. Schemat gęstości unerwienia autonomicznego tętnic podstawy mózgu królików.

A - zwierzęta kontrolne

B - zwierzęta z doświadczalnym SAH-em

C - zwierzęta z doświadczalnym SAH-em leczone metylprednizolonem

D - zwierzęta zdrowe, którym podawano metylprednizolon.

Z lewej strony każdego schematu unerwienie adrenergiczne, z prawej cholinergiczne. Strzałki mające swój początek w okienkach wskazują miejsce pobrania poszczególnych tętnic.

1 - tętnica szyjna wspólna; 2 - tętnica szyjna wewnętrzna; 3 - tętnica szyjna zewnętrzna; 4 - tętnica przednia mózgu; 5 - tętnica okołospoidłowa; 6 - tętnica środkowa mózgu; 7 - tętnica podstawna; 8 - tętnica kręgowa; 9 - tętnica tylna mózgu.

W okienkach wartości średnie + odchylenie standardowe.

Ryc. 8. Obraz włókien adrenergicznych w przydance tętnicy środkowej mózgu ujawnionych w mikroskopie fluorescencyjnym. A, B, C, D jak na Ryc. 7.

http://rcin.org.pl

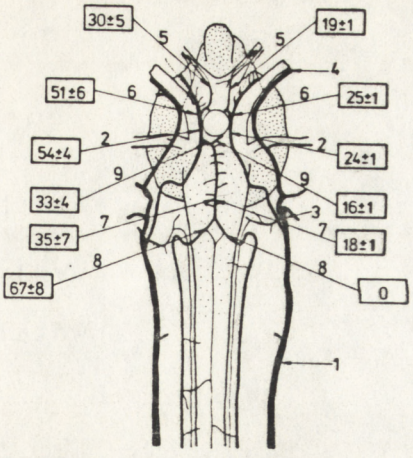

A

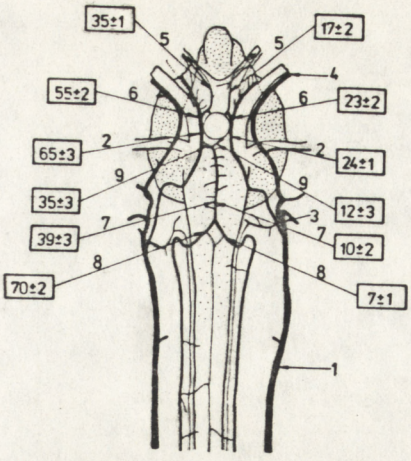

B

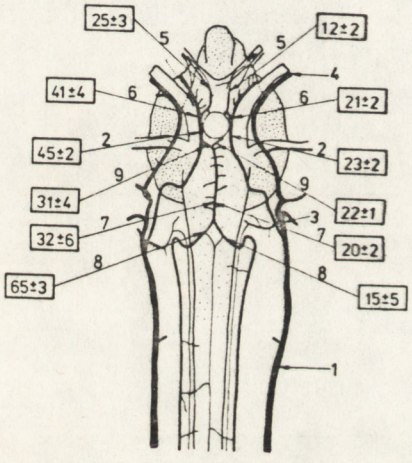

C

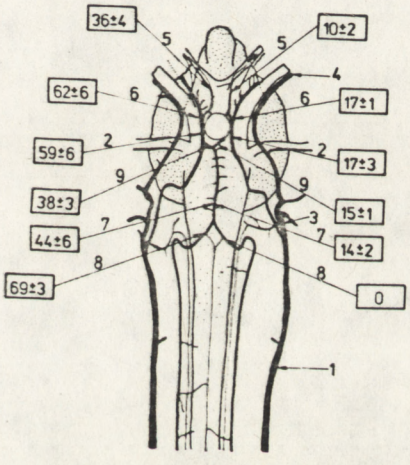

D



A

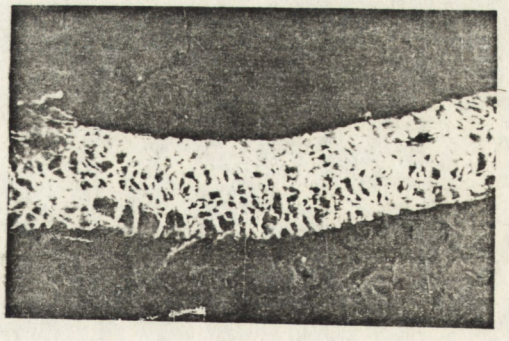

B

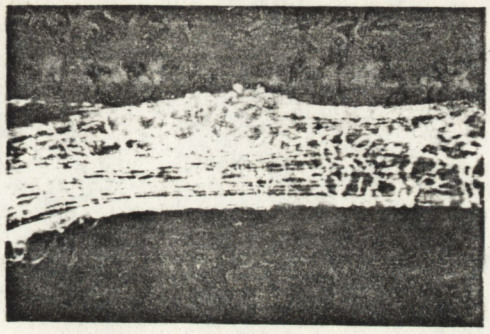

C



D

http://rcin.org.pl

Ryc. 9. Wykres gęstości optycznej fluorescencji katecholamin w splotach adrenergicznych tętnicy środkowej mózgu (jeden przypadek). Wykres ten powstał po zintegrowaniu wartości uzyskanych mikrodensytometrycznie (patrz też rozdział Materiał i Metody).

Symbole A, B, C, D jak na Ryc. 7.

Ryc. 10. Tętnica podstawna mózgu u zwierzęcia z doświadczalnym SAH-em leczonego metylprednizolonem. Fragmenty komórek mięśniowych produkujących kolagen. Pow. 12 000 x.

http://rcin.org.pl

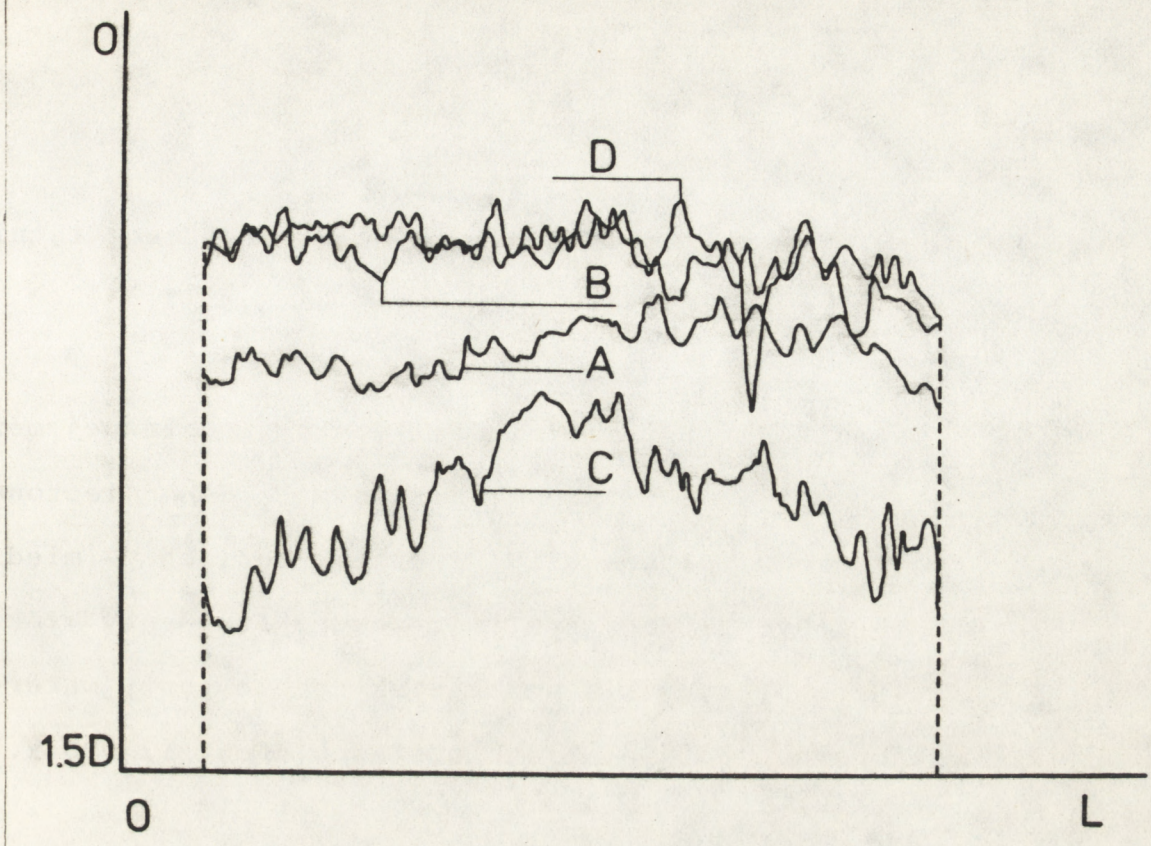



http://rcin.org.pl

Ryc. 11. Obraz włókien cholinergicznych w przydance tętnicy środkowej mózgu. A, B, C, D jak na Ryc. 7.

Ryc. 12. Fragment warstwy mięśniowej tętnicy podstawnej mózgu u królika z doświadczalnym SAH leczonego metylprednizolonem. W przestrzeniach międzykomórkowych widać spolimeryzowane fragmenty włókien kolagenowych, jak również elektronowo gęsty materiał najprawdopodobniej błonopodstawny. Pow. 12 000 x.

http://rcin.org.pl



A



B



C

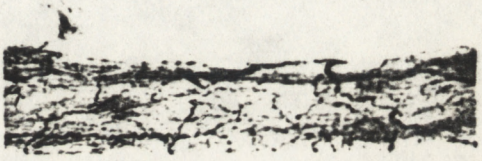

D



http://rcin.org.pl

Ryc. 13. Królik z krwawieniem podpajęczynówkowym. Ściana tętnicy podstawnej mózgu. Światło naczynia wyścielone komórkami śródbłonka z rozrzedzoną macierzą. Błona elastyczna oddziela od śródbłonka komórki mięśni gładkich. Od zewnętrznej strony warstwy mięśniowej liczne pęczki włókienek kolagenowych, którym towarzyszą komórki fibroblastyczne. Komórki przydankowe o jasnej cytoplaźmie i rozbudowanych kanałach siatki cytoplazmatycznej szorstkiej. Pow. 8 600 x.

Ryc. 14. Królik z krwawieniem podpajęczynówkowym. Światło tętnicy podstawnej mózgu. Komórki śródbłonkowe o silnie poszerzonych kanałach siateczki gładkiej. Widoczny rozbudowany i aktywny aparat Golgiego. Mitochondria o przejaśnionej macierzy z nielicznymi grzebieniami. Widoczne fragmentaryczne odwarstwienie komórki śródbłonka od błony sprężystej wewnętrznej. W świetle naczynia elementy morfotyczne krwi.
Pow. 12 000 x.

http://rcin.org.pl



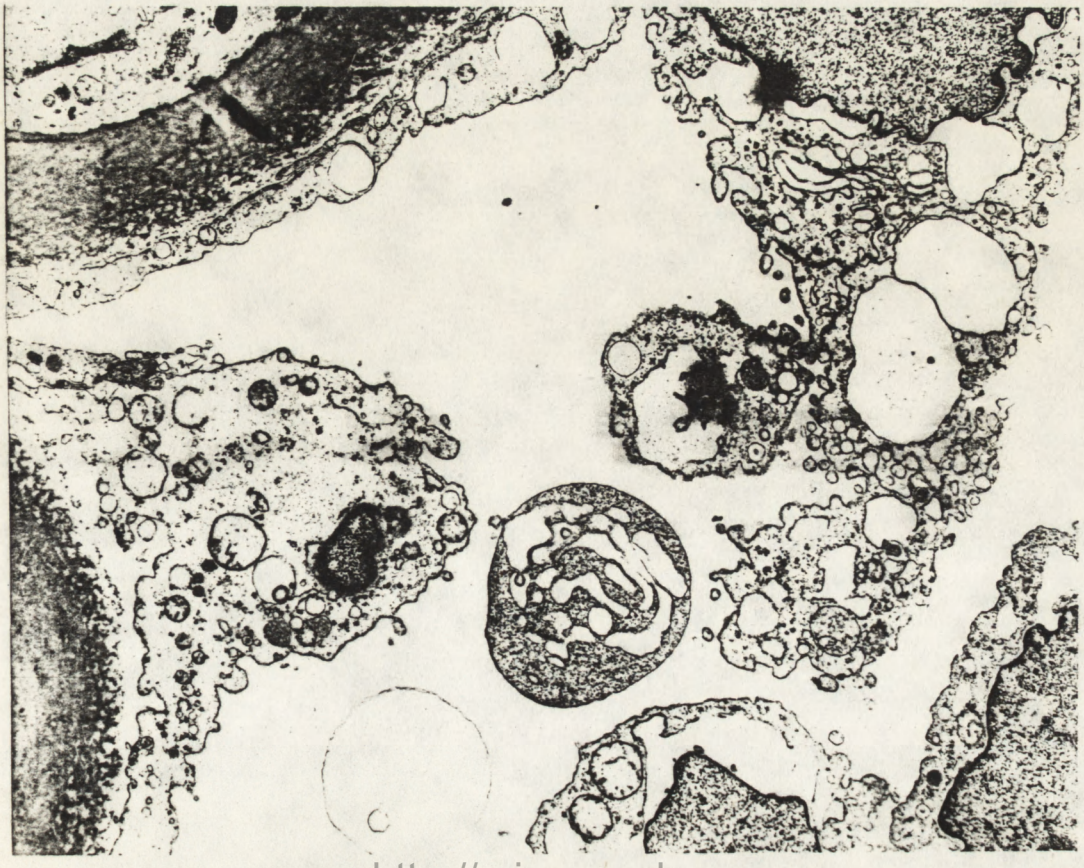

http://rcin.org.pl

Ryc. 15. Fragment ściany tętnicy podstawnej mózgu u królika z doświadczalnym SAH-em. Aktywne komórki mięśni gładkich. W strefie przyjąderkowej liczne kanały siateczki gładkiej i szorstkiej. Widoczne struktury aparatu Golgiego. Przy błonie plazmatycznej komórek widoczne nagromadzenie pęcherzyków pinocytarnych. W przestrzeniach międzykomórkowych włókienka kolagenowe. Pow. 12 000 x.

Ryc. 16. Fragment ściany tętnicy podstawnej mózgu u królika z doświadczalnym SAH-em. Fragmenty wielu komórek mięśniowych. Przestrzeń międzykomórkowa poszerzona, wypełniona włókienkami kolagenu. Przy błonach plazmatycznych niektórych komórek odłożony materiał błonopodstawny. Pow. 10 000 x.

http://rcin.org.pl





http://rcin.org.pl

Ryc. 17. Fragment tętnicy podstawnej u królika z doświadczalnym SAH-em. W komórce mięśniowej widoczne liczne rybosomy oraz fragmenty kanałów siatki szorstkiej. Przy błonie plazmatycznej pęcherzyki pinocytarne otwierające się do przestrzeni pozakomórkowej. Wypełnione są one drobnowłókienkową zawartością o tej samej gęstości co materiał tworzący blaszkę błonopodstawną na błonie plazmatycznej. W przestrzeni międzykomórkowej widoczne są włókienka kolagenowe i elastynowe. W sąsiedztwie komórki mięśniowej widoczny fragment komórki fibroblastycznej, a w loży utworzonej przez wypustki plazmatyczne drobnowłókienkowy materiał. Na obrzeżu komórki liczne uformowane włókienka kolagenowe. Pow. 60 000 x.

Ryc. 18. Fragment ściany tętnicy podstawnej mózgu u królika z doświadczalnym SAH-em leczonego metylprednizolonem. Widoczne dobrze zachowane komórki śródbłonka przylegające ściśle do siebie oraz do błony sprężystej wewnętrznej. W świetle naczynia erytrocyty. Pow. 6 000 x.

http://rcin.org.pl

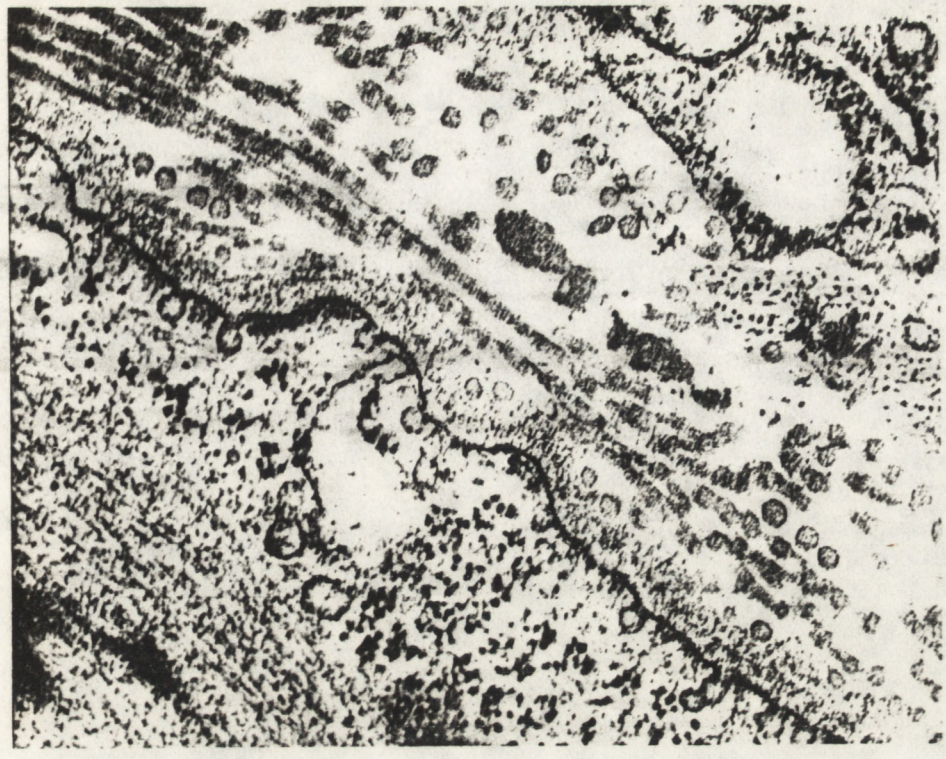



http://rcin.org.pl

Ryc. 19. Fragmenty dwóch komórek śródbłonka u królika z doświadczalnym krwawieniem podpajęczynówkowym leczonego metylprednizolonem. Komórki te przylegają do siebie na długiej przestrzeni; zwraca uwagę ścisłe połączenie między nimi. We wnętrzu cytoplazmy obok dobrze zachowanych organelli widoczne liczne włókienka prawdopodobnie szkieletu komórkowego. Pow. 60 000 x.

http://rcin.org.pl



http://rcin.org.pl

Ryc. 20 i 21. Warstwa mięśniowa tętnicy podstawnej mózgu królika z doświadczalnym SAH-em leczonego metylprednizolonem. Przestrzeń międzykomórkowa wybitnie poszerzona i wypełniona pęczkami włókien elastycznych. Na błonach plazmatycznych od strony przestrzeni międzykomórkowej widoczny nagromadzony materiał błonopodstawny.
Pow. 16 000 x i 25 000 x.

http://rcin.org.pl

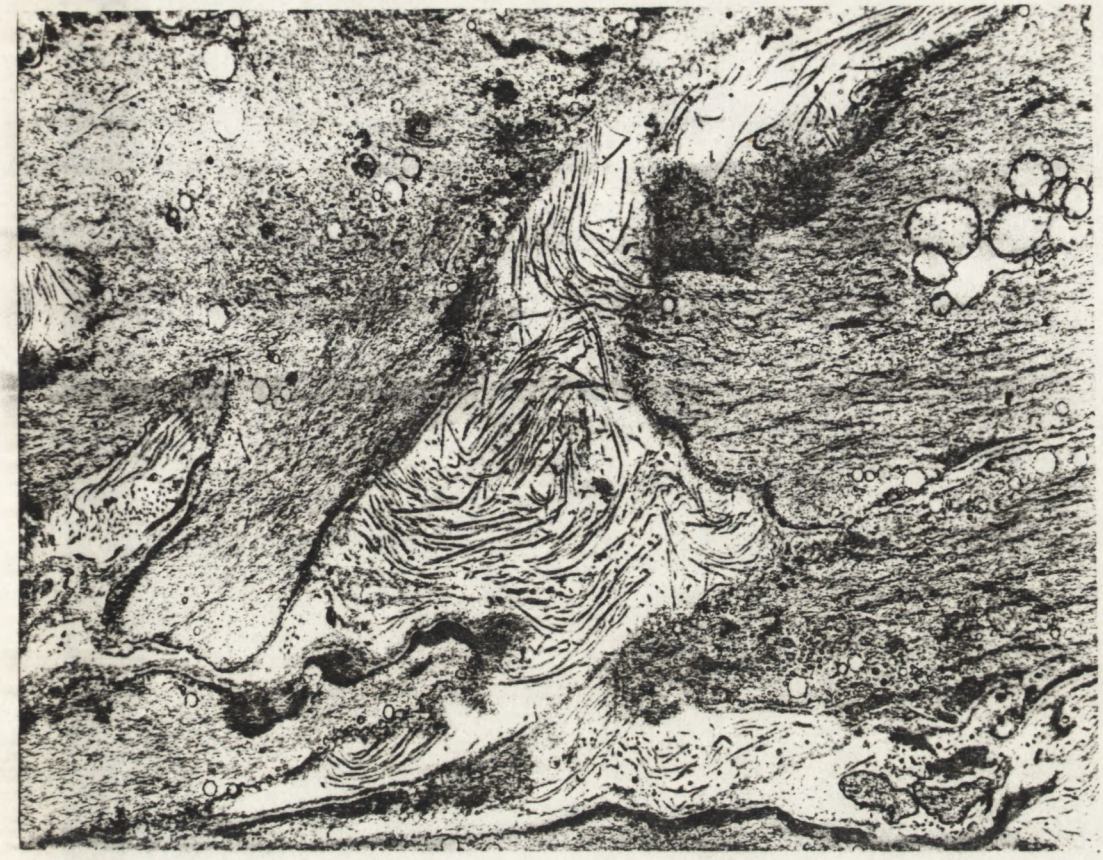

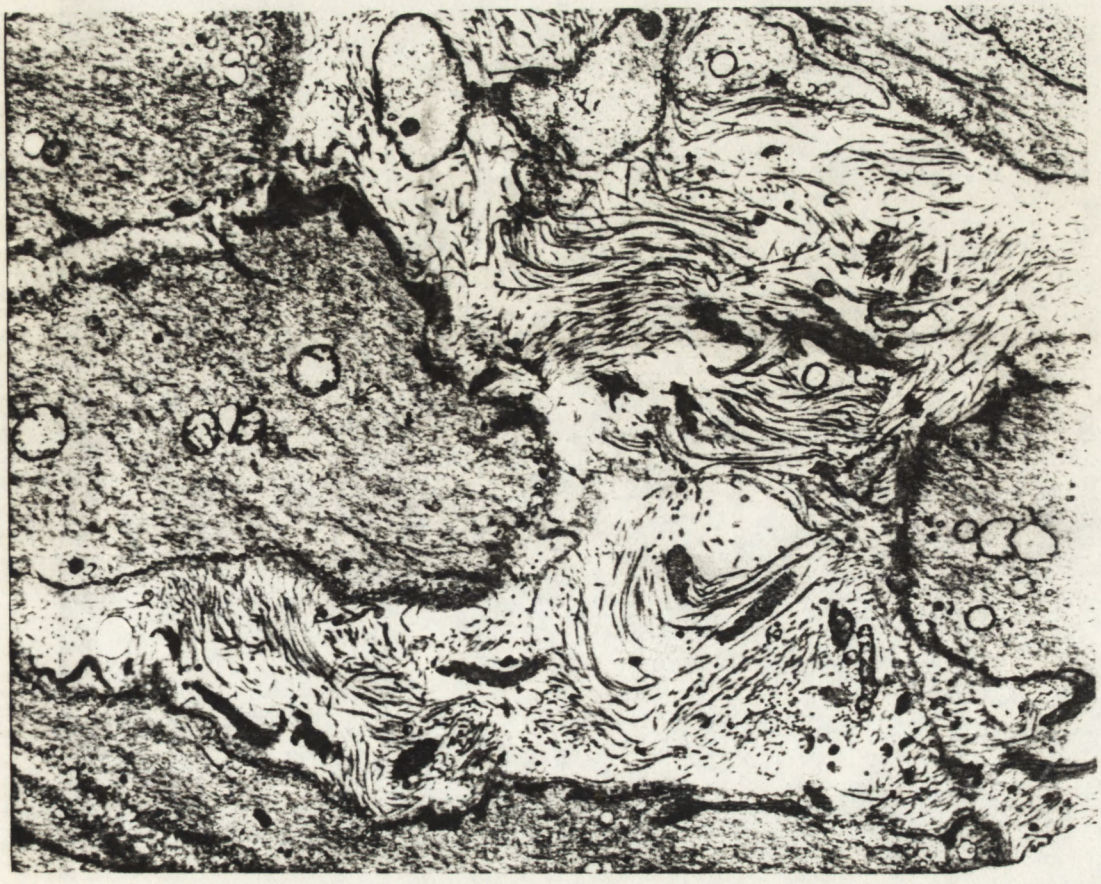

http://rcin.org.pl

Ryc. 22 i 23. Fragment komórki mięśniowej tętnicy podstawnej mózgu królika z doświadczalnym SAH-em leczonego metylprednizolonem. Do błony plazmatycznej przylegają liczne pęcherzyki pinocytarne otwierające się do przestrzeni międzykomórkowej. Bezpośrednio na błonie widoczny drobnowłókienkowy materiał przechodzący w dojrzałe włókna kolagenowe.

Pow. 60 000 i 40 000 x.

http://rcin.org.pl





http://rcin.org.pl

Ryc. 24. Fragment ściany tętnicy podstawnej mózgu u królika kontrolnego, któremu podawano metylprednizolon. Obraz ultrastrukturalny komórek wskazuje na zaistniały stan spastyczny naczynia. Komórki śródbłonkowe ściśle przylegają do siebie na długiej przestrzeni. W ich wnętrzu organella komórkowe dobrze zachowane. Warstwa sprężysta wewnętrzna szeroka, dobrze zachowana i ściśle przylegająca do komórek śródbłonka. W głębi ściany widoczne komórki mięśniowe.
Pow. 4 200 x.

Ryc. 25. Ściana tętnicy podstawnej mózgu u królika kontrolnego któremu podawano metylprednizolon. Widoczny fragment światła naczynia wyścielonego komórkami śródbłonkowymi. Pod warstwą sprężystą wewnętrzną widoczna szeroka warstwa mięśniowa. W poszerzonych przestrzeniach międzykomórkowych materiał kolagenowy. Pow. 7 000 x.

http://rcin.org.pl





http://rcin.org.pl

Ryc. 26 i 27. Ściana tętnicy podstawnej mózgu u królika kontrolnego, któremu podawano metylprednizolon. Przestrzenie międzykomórkowe mięśniówki wypełnione pęczkami włókienek kolagenowych. Niekiedy w przestrzeni tej zalega elektronowo gęsta substancja drobnowłókienkowa przypominająca materiał błonopodstawny. Do błon plazmatycznych komórek mięśniowych przylegają pęcherzyki pinocytarne wypełnione materiałem błonopodstawnym otwierające się do przestrzeni pozakomórkowej. Pow. 42 000 x i 35 000 x.

http://rcin.org.pl





http://rcin.org.pl

Ryc. 28. Fragment ściany tętnicy podstawnej mózgu królika, któremu podawano metylprednizolon. Widoczne komórki mięśniowe oraz złogi kolagenu z nielicznymi włókienkami elastyny.
Pow. 7 000 x.

Ryc. 29. Warstwa przydankowa w ścianie tętnicy podstawnej mózgu królika, któremu podawano metylprednizolon. Zwarte utkanie łącznotkankowe w którym widoczne jest zakończenie nerwowe. Struktury tj. pęcherzyki synaptyczne są bardzo dobrze zachowane. Komórka przydankowa posiada rozbudowane kanały siatki szorstkiej. Pow. 7 000 x.

http://rcin.org.pl



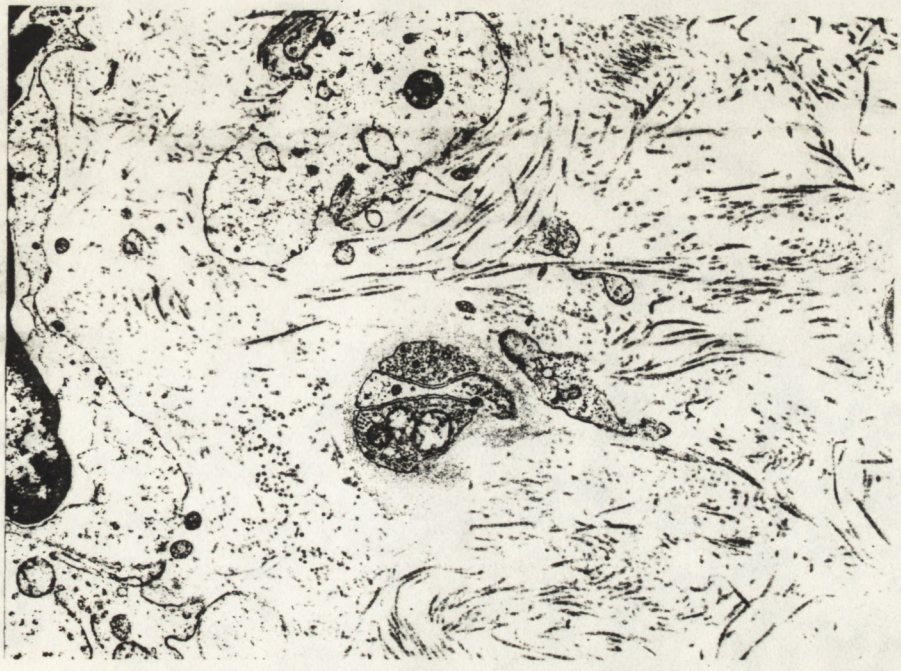

http://rcin.org.pl

Ryc. 30. Tętnica podstawna mózgu królika po sympatektomii szyjnej z doświadczalnym krwawieniem podpajęczynówkowym. Widać dobrze zachowane i ściśle do siebie przylegające komórki śródbłonka. Pozbawiona cech skurczu błona sprężysta wewnętrzna dobrze przylega do śródbłonka. W głębi ściany widoczne fragmenty komórek mięśniówki gładkiej bez cech patologii. Pow. 18 000 x.

Ryc. 31. Fragment ściany tętnicy podstawnej mózgu królika po sympatektomii szyjnej z doświadczalnym SAH-em. Widoczne fragmenty komórek mięśniowych o nieuszkodzonych organellach. Zwraca uwagę nieposzerzony układ przestrzeni zewnątrzkomórkowych zawierający niewielką ilość materiału błonopodstawnego. Pow. 18 000 x.

http://rcin.org.pl





http://rcin.org.pl

Ryc. 32. Fragment ściany tętnicy podstawnej mózgu królika po sympatektomii szyjnej i doświadczalnym SAH-u leczonego metylprednizolonem. Niezmienione, ściśle przylegające do siebie i do błony podstawnej komórki śródbłonka. Niewielkie poszerzenie kanałów siatki szorstkiej. Widoczne również mitochondria o jaśniejszej macierzy lecz z zachowanym rysunkiem grzebieni mitochondrialnych. Pow. 14 000.

Ryc. 33. Fragment ściany tętnicy podstawnej mózgu królika po sympatektomii szyjnej i doświadczalnym SAH-u leczonego metylprednizolonem. Zwracają uwagę wąskie przestrzenie międzykomórkowe wypełnione niewielką ilością włókien kolagenowych. Widoczne jądro komórki mięśniowej o błonie odstającej od cytoplazmy o cechach wstrząsu osmotycznego. Pow. 22 000 x.

http://rcin.org.pl





http://rcin.org.pl

Ryc. 34. Obraz światła tętnicy podstawnej mózgu u królika po sympatektomii z doświadczalnym SAH-em leczonego metylprednizolonem. Widoczne dobrze zachowane i przylegające do siebie komórki śródbłonka. Wygląd organelli tych komórek wskazuje na ich pobudzenie. Pow. 18 000 x.

Ryc. 35. Ściana tętnicy podstawnej mózgu u królika po sympatektomii z doświadczalnym SAH-em leczonego metylprednizolonem. Widoczne dobrze zachowane śródbłonki ściśle przylegające do warstwy elastycznej wewnętrznej. W głębi ściany komórki mięśniowe. Zwraca uwagę ich ścisłe przyleganie do błony sprężystej wewnętrznej. Nie zaobserwowano cech zwłóknienia ani gromadzenia się kolagenu w przestrzeniach pozakomórkowych. Pow. 16 000 x.

http://rcin.org.pl

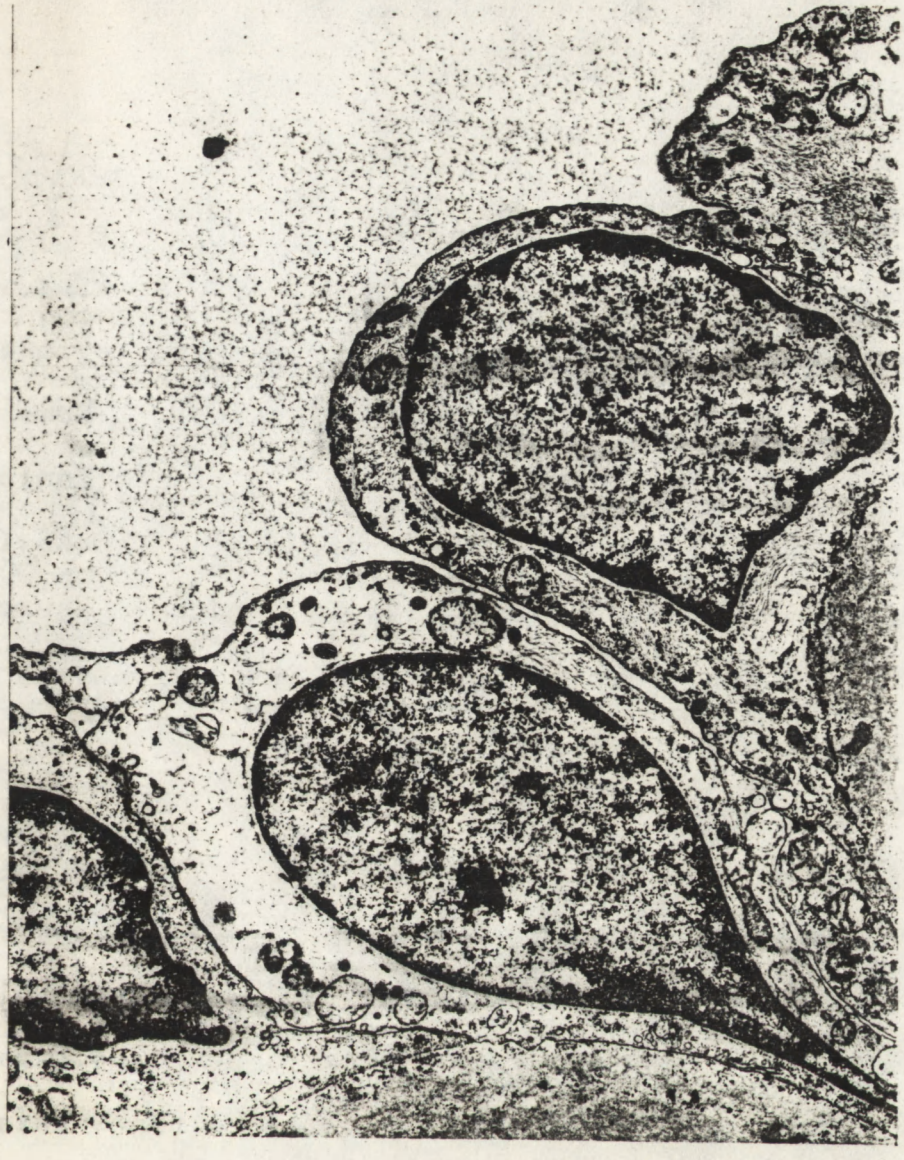



Ryc. 36. Ściana tętnicy podstawnej mózgu u królika po sympatektomii z doświadczalnym SAH-em leczonego metylprednizolonem. Widoczne nieuszkodzone komórki mięśniowe ograniczone wąskimi przestrzeniami międzykomórkowymi. Brak cech wzmożonej produkcji i odkładania się kolagenu. Cechy znanego skurczu tętnicy manifestujące się głębokimi zatokami utworzonymi przez błonę sprężystą wewnętrzną.
Pow. 10 000 x.

Ryc. 37. Częstość występowania deficytu neurologicznego u królika pt z doświadczalnym krwawieniem podpajęczynówkowym. Skala deficytu neurologicznego opisująca stopień uszkodzenia centralnego układu nerwowego w wyniku SAH została przedstawiona w rozdziale Materiał i Metody.

http://rcin.org.pl



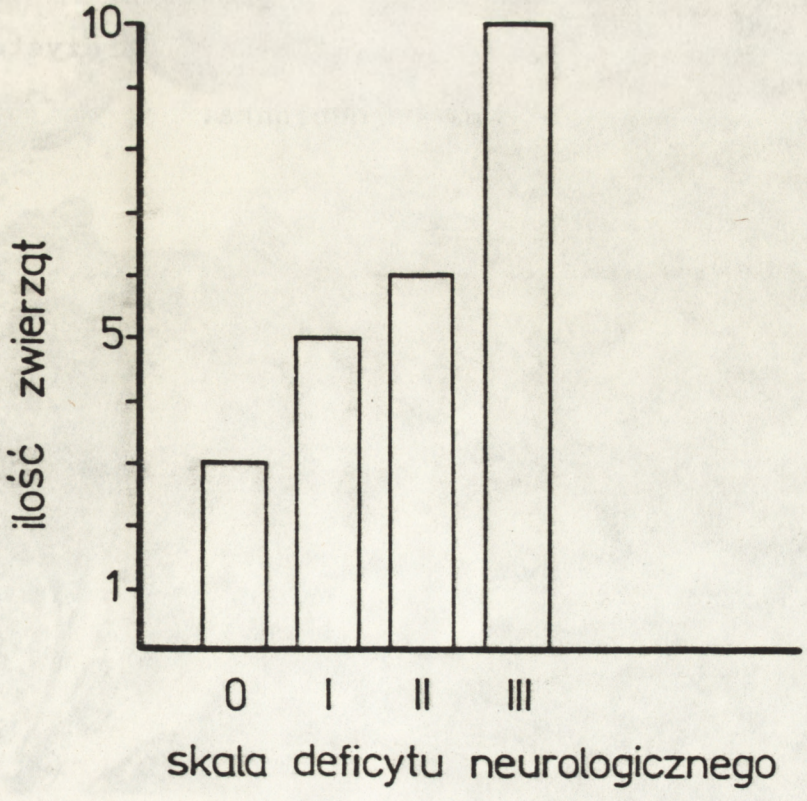

http://rcin.org.pl

Ryc. 38. Przekrój poprzeczny przez tętnicę podstawną mózgu u królika pt, któremu SAH wykonano własną krwią. Zwraca uwagę pogrubienie ściany tętnicy świadczące o jej skurczu oraz elementy morfotyczne krwi w przydance. U dołu widoczny niezorganizowany krwiak w przestrzeni podpajęczynówkowej.
HE pow. 100 x.

Ryc. 39. Przekrój poprzeczny przez tętnicę podstawną mózgu u królika zdrowego, któremu SAH wykonano krwią królika pt. Brak cech skurczu tętnicy. U dołu widoczny zorganizowany krwiak. HE pow. 100 x.

Ryc. 40. Przekrój poprzeczny przez tętnicę podstawną mózgu u królika pt, któremu SAH wykonano jego własną krwią. Znacznego stopnia pofałdowanie błony sprężystej wewnętrznej oraz uszkodzenie śródbłonka.
Pow. 6 600 x.

http://rcin.org.pl

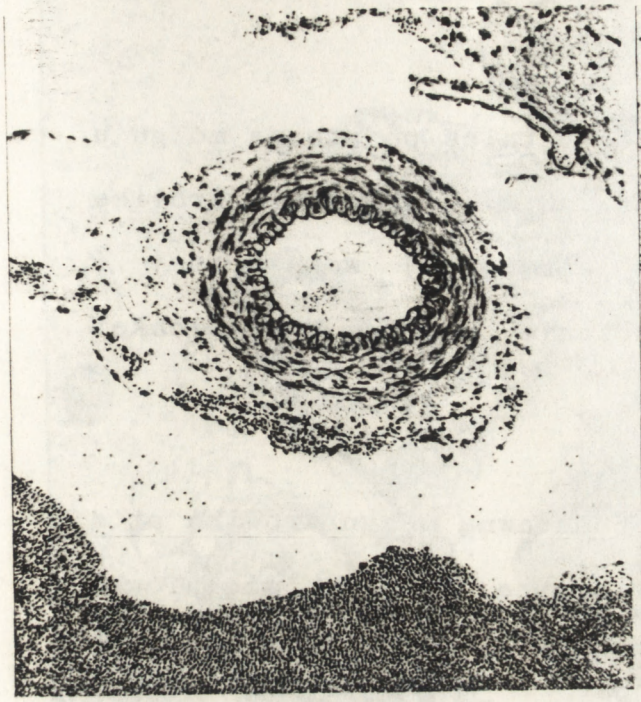





http://rcin.org.pl

Ryc. 41. Przekrój poprzeczny przez tętnicę podstawną mózgu u królika zdrowego, któremu SAH wykonano krwią królika pt. Pofałdowanie błony sprężystej wewnętrznej i znacznego stopnia uszkodzenie komórek śródbłonka. Pow. 6 600 x.

Ryc. 42. Przekrój przez tętnicę podstawną mózgu królika pt z SAH-em własną krwią. Widoczne komórki mięśniówki gładkiej bez wyraźnych cech uszkodzenia. Materiał włóknisty wypełnia nieposzerzone przestrzenie międzykomórkowe. Pow. 12 900 x.

http://rcin.org.pl





http://rcin.org.pl

Ryc. 43. Przekrój przez tętnicę podstawną mózgu królika zdrowego, któremu SAH wykonano krwią królika pt. Obecność cienia jądra komórki mięśniowej jak też lizosomów sugeruje zmiany mionekrotyczne. Pow. 12 900 x.

Ryc. 44. Przekrój przez tętnicę podstawną mózgu królika pt, któremu SAH wykonano własną krwią. Widoczne wśród komórek mięśniówki wypustki komórek fibroblastycznych. W ich otoczeniu dość dużą ilość materiału włóknistego o różnym stopniu spolimeryzowania. Pow. 8 000 x.

http://rcin.org.pl





http://rcin.org.pl

Ryc. 45. Przekrój przez tętnicę podstawną mózgu królika zdrowego z SAH-em krwią królika pt. Widoczne wśród komórek mięśniówki wypustki komórek fibroblastycznych. W ich otoczeniu dość duża ilość materiału włóknistego o różnym stopniu spolimeryzowania. Pow. 8 000 x.

Ryc. 46. Rozsiane zmiany neuronów ruchowych pnia mózgu z cechami schorzenia przewlekłego u królika pt, któremu SAH wykonano własną krwią. HE pow. 200 x.

Ryc. 47. Rozsiane ogniska martwicy pnia mózgu. Naciek okołonaczyniowy. Widoczne organizacje skrzepu u królika kontrolnego, któremu SAH wykonano krwią królika pt. HE pow. 100 x.

http://rcin.org.pl







http://rcin.org.pl

Ryc. 48. Ognisko malacji wewnątrzpniowej częściowo ukrwotocznione w okresie rozbiórki makrofagowej u królika kontrolnego z SAH-em krwią królika pt. HE pow. 200 x.

Ryc. 49. Tętnica przeszywająca pnia mózgu bez cech skurczu z szerokim światłem oraz niepogrubioną ścianą u królika pt z SAH-em własną krwią. HE pow. 400 x.

Ryc. 50. Tętnice przeszywające w pniu mózgu. Wzrost ilości włókien retikulinowych w jej ścianie. Królik pt z SAH-em własną krwią. Barwienie wg. Gridley'a. Pow. 200 x.

http://rcin.org.pl





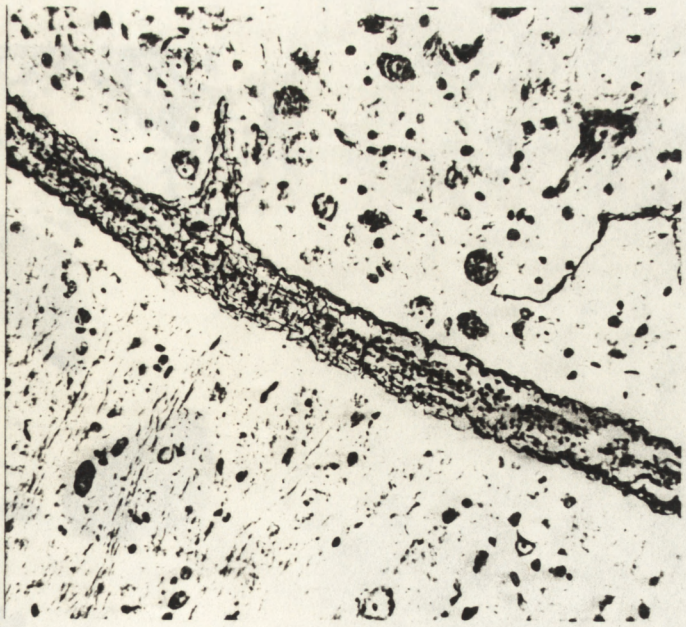

http://rcin.org.pl

Ryc. 51. Przekrój przez tętnicę podstawną mózgu królika pt z SAH-em własną krwią. Widoczne cienie erytrocytów głęboko w przydance naczynia. Pow. 5 000 x.

Ryc. 52. Przydanka tętnicy podstawnej mózgu królika zdrowego, któremu SAH wykonano krwią królika pt. W jej otoczeniu widoczne elementy morfotyczne krwi. Pow. 6 100 x.

http://rcin.org.pl





http://rcin.org.pl

Ryc. 53. Przekrój ściany tętnicy podstawnej mózgu u królika pt z SAH-em własną krwią. W warstwie przydankowej widoczne fragmenty włókien nerwowych i zakończenia nerwowego z cechami znacznego uszkodzenia. Pow. 48 000 x.

Ryc. 54. Zwój sympatyczny szyjny-górny u królika pt. Rozsiane zmiany komórkowe. W niektórych komórkach zwojowych różnie nasilona tigroliza oraz pojedyncze rozpływające się neurony. Wokół nich proliferacje amficytów. Pow. 400 x.

Ryc. 55. Zwój cholinergiczny nerwu statyczno-słuchowego (scarpy) u królika pt. Zmiany podobne jak w zwoju sympatycznym szyjnym-górnym, wydaje się jednak, że w nieco mniejszym nasileniu. Pow. 400 x.

http://rcin.org.pl

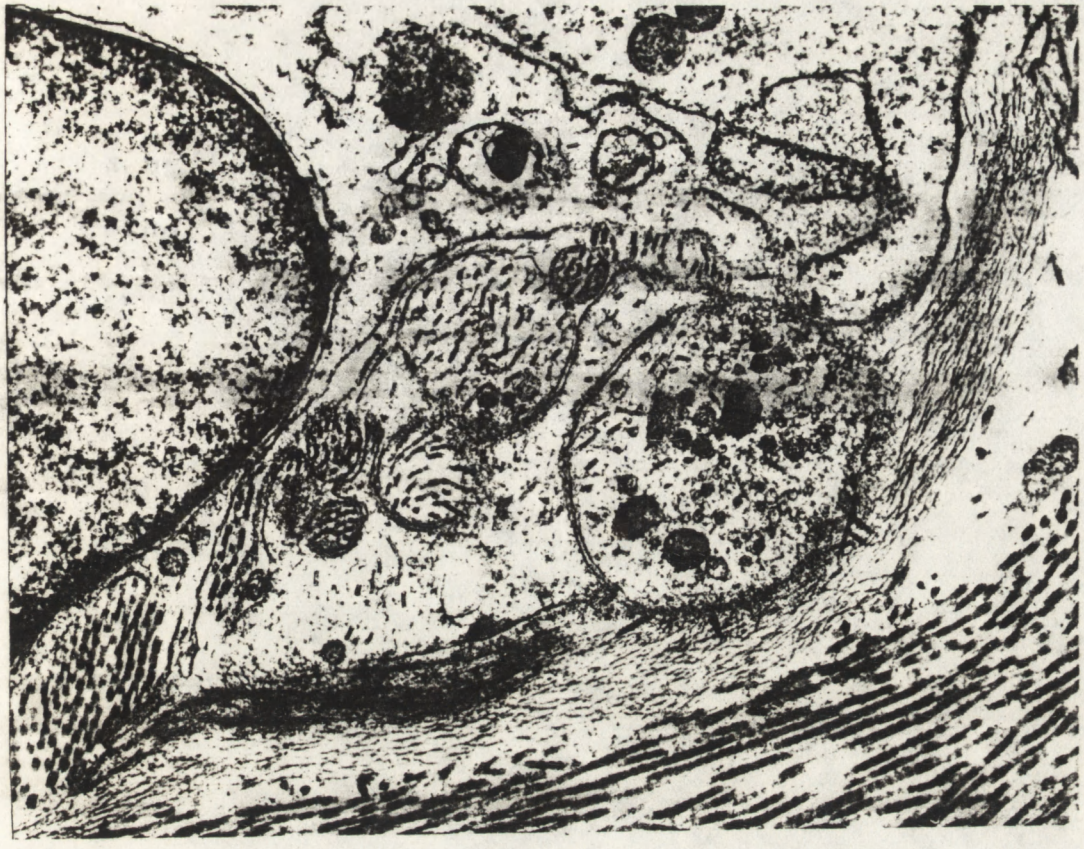

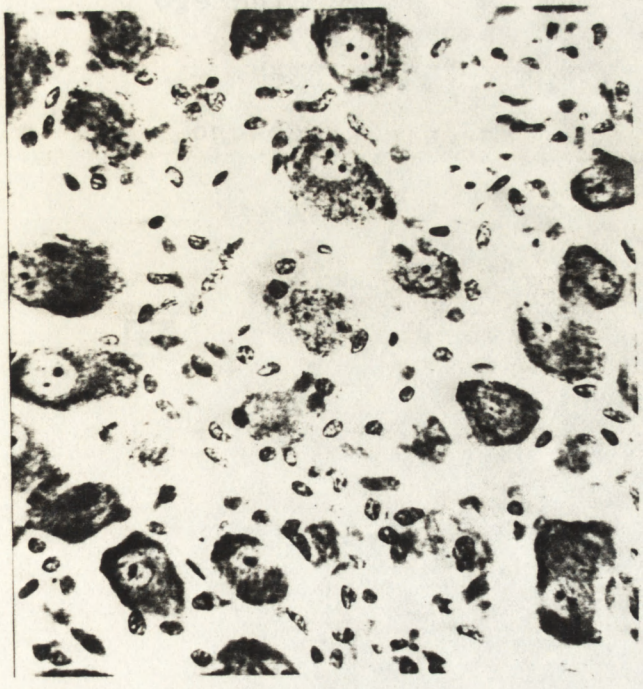

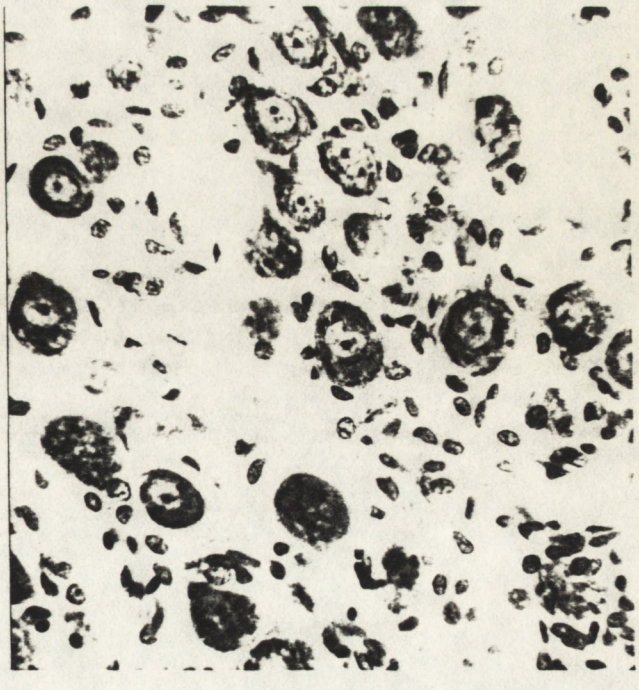

http://rcin.org.pl

Ryc. 56. Przekrój tętnicy podstawnej mózgu królika zdrowego z SAH-em. Widoczne świecenie noradrenaliny w ścianie tętnicy. Zdjęcie wykonano techniką fluorescencyjną. Pow. 100 x.

Ryc. 57. Przekrój tętnicy podstawnej mózgu królika pt, któremu wykonano SAH. Widoczne świecenie noradrenaliny w pogrubiałej ścianie naczynia. Widoczne zwężenie światła tętnicy. Zdjęcie wykonano techniką fluorescencyjną.
Pow. 100 x.

Ryc. 58. Rdzeniowe i wewnątrzczaszkowe skupiska neuronów o funkcjach autonomicznych.

NTA - jądro pasma samotnego
NAM - jądro dwuznaczne
DMN - jądro motoryczne grzbietowe nerwu błędnego
DRN - jądro szwu (część grzbietowa)
MRFN - neurony tworu siatkowatego pnia mózgu
LC - miejsce sinawe
IMLN - jądro pośrednio-boczne rdzenia kręgowego
VN - jądra przedsionkowe
NF - jądro wierzchu
CSG - zwój szyjny górny
CAC - koło tętnicze podstawy mózgu
PA - tętnice śródmózgowe
NA - noradrenalina
A - adrenalina
5 HT - serotonina
SP - substancja P
VP - wazopresyna
OX - oksytocyna
GL - glutaminian

http://rcin.org.pl

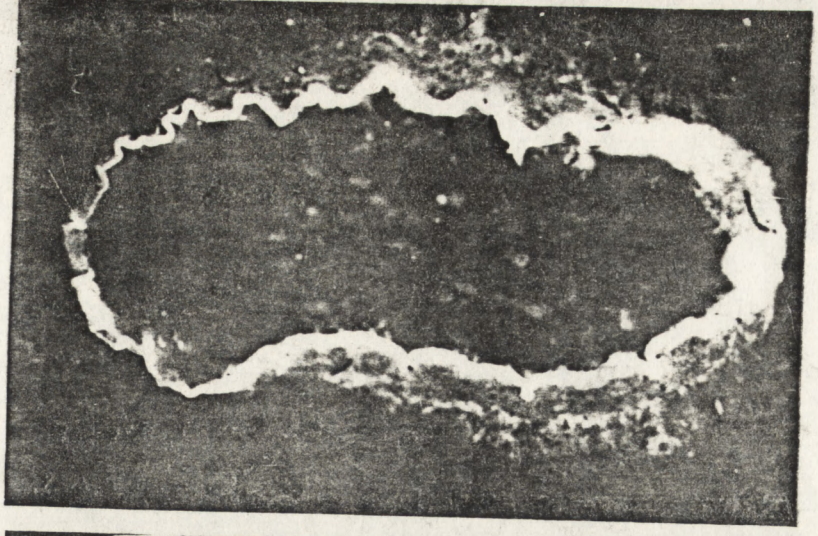



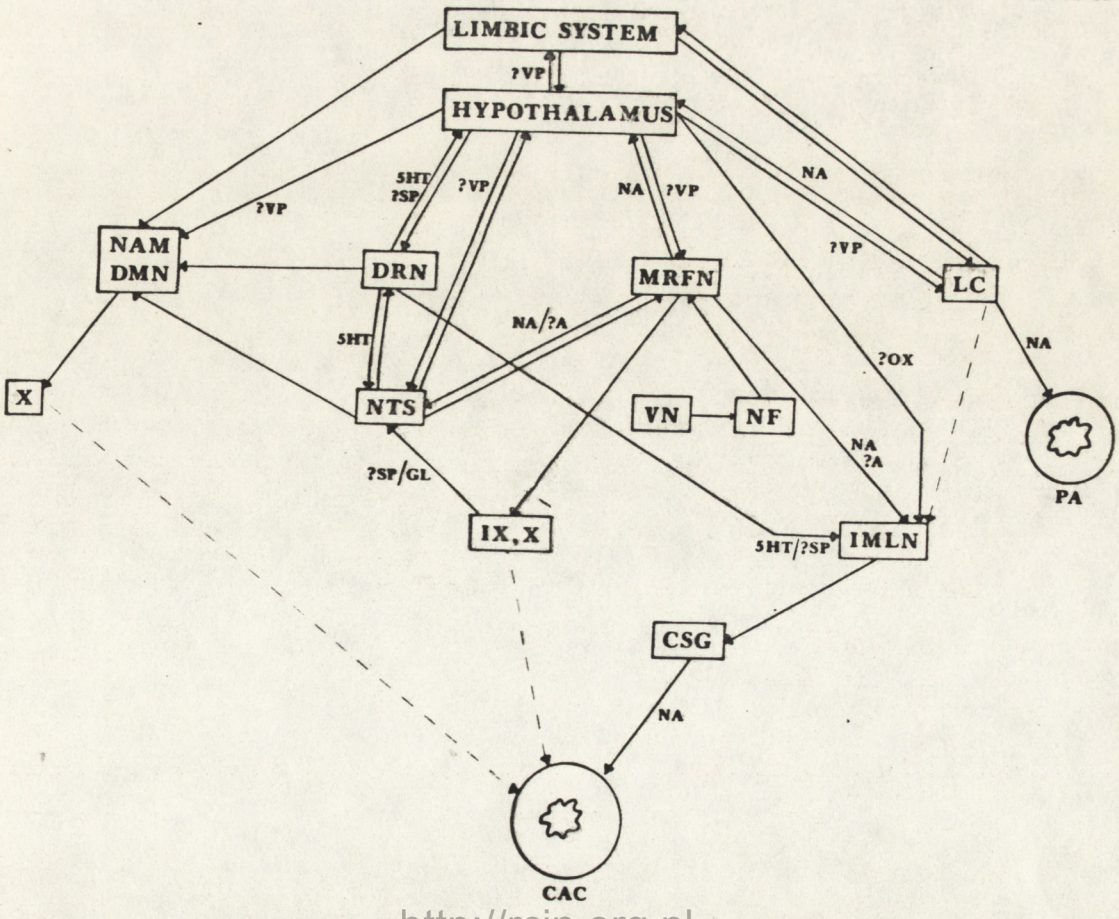

http://rcin.org.pl

Ryc. 59. Królik pt. Prawidłowe stosunki anatomiczne w okolicy komory bocznej. HE pow. 60 x.

Ryc. 60. Królik pt z SAH-em. Przejaśnienie mieliny w sąsiedztwie komory bocznej i istocie białej podkorowej. Kluver-Barrer. Pow. 60 x.

Ryc. 61. Królik pt z SAH-em. Nieco spłaszczone komórki wyściółki komory bocznej. Przylegająca tkanka mózgowa przerzedzona, mniej liczne niż w obrazie kontrolnym komórki glejowe. HE pow. 400 x.

Ryc. 62. Królik pt z SAH-em. Transependymalny, odkorowo narastający obrzęk tkanki mózgowej. HE pow. 60 x.

http://rcin.org.pl









http://rcin.org.pl

Ryc. 63. Królik pt z SAH-em. Uszkodzenie neuronów o cechach schorzenia przewlekłego w głębokich warstwach kory w sąsiedztwie obrzękniętej odkomorowo istoty białej. HE pow. 100 x.

Ryc. 64. Schemat przedstawiający prawdopodobne powiązanie pomiędzy deficytem neurologicznym, a skurczem tętnic wewnątrzczaszkowych w przebiegu krwawienia podpajęczynówkowego.

http://rcin.org.pl



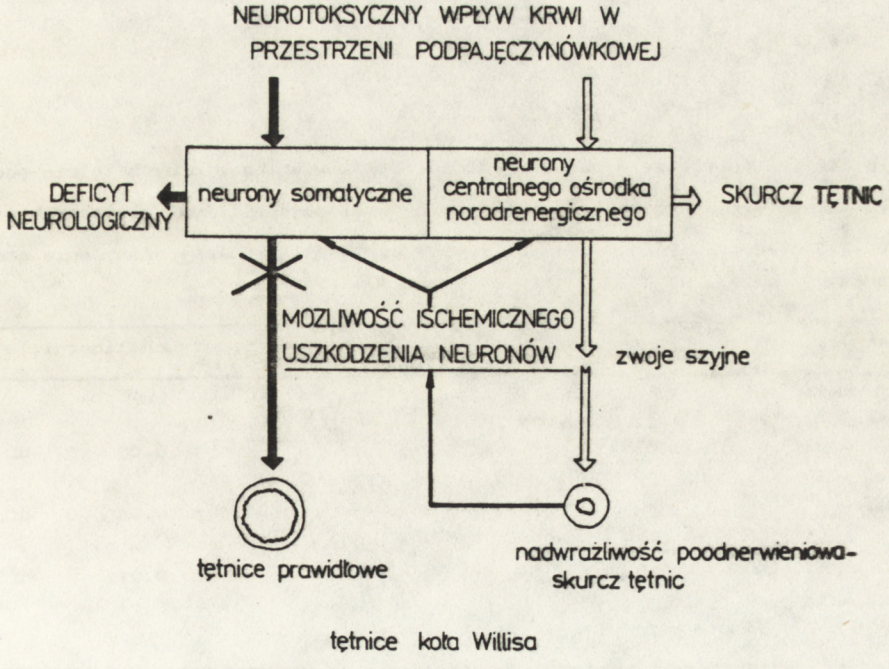

tętnice koła Willisa

http://rcin.org.pl

Tabela 1

Znamienność statystyczna różnic średnich gęstości splotów autonomicznych poszczególnych odcinków koła tętniczego Willisa, mierzonych metodą morfometrii, w różnych warunkach doświadczalnych. Wartości średnie ± odchylenie standardowe.

	Sploty adrenergiczne											
VA	67 ± 8	n.s.	df=10	70 ± 2	p 0.05	df=10	65 ± 3	n.s.	df=10	69 ± 3		
BA	35 ± 7	n.s.	df=10	39 ± 3	p 0.05	df=10	32 ± 6	p 0.05	df=10	44 ± 6		
PCA	33 ± 4	n.s.	df= 9	35 ± 3	n.s.	df=10	31 ± 4	p 0.05	df=10	38 ± 3		
MCA	51 ± 2	p 0.05	df=10	55 ± 2	p 0.001	df=10	41 ± 4	p 0.001	df=11	62 ± 6		
ICA	54 ± 4	p 0.001	df= 9	65 ± 3	p 0.001	df=10	45 ± 2	p 0.001	df=10	59 ± 6		
ACA	30 ± 5	p 0.05	df=10	35 ± 1	p 0.001	df=10	25 ± 3	p 0.001	df=10	36 ± 4		
	Sploty cholinergiczne											
VA	0		df= 5	7 ± 1	p 0.05	df=10	15 ± 5		df= 5	0		
BA	18 ± 1	p 0.001	df=10	10 ± 2	p 0.001	df=11	20 ± 2	p 0.001	df=11	14 ± 2		
PCA	16 ± 1	p 0.05	df=10	12 ± 3	p 0.001	df=11	22 ± 1	p 0.001	df= 8	15 ± 1		
MCA	25 ± 1	p 0.05	df=10	23 ± 2	n.s.	df=11	21 ± 2	p 0.001	df= 9	17 ± 1		
ICA	24 ± 1	n.s.	df=10	24 ± 1	n.s.	df=11	23 ± 2	p 0.05	df= 8	17 ± 3		
ACA	19 ± 1	p 0.05	df=10	17 ± 2	p 0.001	df=11	12 ± 2	p 0.05	df=11	10 ± 2		
	A			B			C			D		

Objaśnienia: A - zwierzęta kontrolne; B - zwierzęta z doświadczalnym SAH-em; C - zwierzęta z doświadczalnym SAH-em leczone metylprednizolonem; D - zwierzęta zdrowe, którym podawano metylprednizolon; VA - tętnica kręgowa; BA - tętnica podstawna; PCA - tętnica tylna mózgu; MCA - tętnica środkowa mózgu; ICA - tętnica szyjna wewnętrzna; ACA - tętnica przednia mózgu; df - ilość stopni swobody równa $/n_1 + n_2/ - 1$, gdzie n_1 i n_2 oznaczają liczebność w grupach; p - poziom ufności.

Tabela 2

Znamienność statystyczna różnic średnich gęstości splotów autonomicznych tętnic podstawy mózgu /wyniki zbiorcze z wszystkich odcinków koła tętniczego Willisa/ mierzonych metodą morfometrii, w różnych warunkach doświadczalnych. Wartości średnie ± odchylenie standardowe.

	Sploty adrenergiczne			Sploty cholinergicze		
A	41 ± 11			20 ± 4		
		n.s.	df = 56		p 0.05	df = 59
B	46 ± 13			17 ± 6		
		p 0.01	df = 59		p 0.05	df = 63
C	35 ± 8			20 ± 4		
		p 0.01	df = 59		p 0.01	df = 55
D	48 ± 12			14 ± 3		

Objaśnienia jak w tabeli 1.

http://rcin.org.pl

Tabela 3

Znamienności statystyczne różnic średnich gęstości splotów adrenergicznych tętnic podstawy mózgu /wyniki zbiorcze z wszystkich odcinków koła tętniczego Willisa/ mierzonych metodą mikrodenzytometryczną, w różnych warunkach doświadczalnych. Liczba jest miarą wielkości pola pod krzywą denzytometryczną. Wartości średnie ± odchylenie standardowe w liczbach arbitralnych.

Sploty adrenergiczne			
A	475 ± 43		
		p 0.01	df = 56
B	622 ± 61		
		p 0.01	df = 59
C	368 ± 62		
		p 0.01	df = 59
D	650 ± 83		

Objaśnienia jak w tabeli 1.

Tabela 4

Zaburzenia neurologiczne obserwowane u królików mutacji "pt" po doświadczalnym krwawieniu podpajęczynówkowym /SAH/

Nº	Płeć	Wiek m-ce	Objawy oponowe	Niedowład	Porażenie	Spowolnienie ruchowe	Drżenia mięśniowe[c]	Niezborność /ataksja/	Stupor	Zaburzenie oddychania	Śmierć	Dzień śmierci /po 1-szym SAHu/	Dzień zabicia
1[b]	F	24		+			+		+				8
2[a]	M	22			+		+		+	+	+	1	
3[a]	M	24			+		+				+	3	
4[a]	F	24		+			+			+			3
5[b]	F	27		+			+		+				3
6[b,d]	M	31			+		+		+		+	6	
7[b]	F	18	+		+		+		+	+	+	3	
8[b]	F	2.5	+	+					+				3
9[b]	M	2.5	+	+					+				3
10[b]	M	2.5	+	+		+							3
11[b]	F	2.5			+	+		+					4
12[b]	F	2.5			+	+			+				4
13[b]	F	2.5											8
14[b]	F	2.5			+	+	+	+					5
15[a,d]	F	2.5			+	+		+					8
16[b,d]	F	2.5									+	3	
17[b,d]	F	2.5		+		+							7
18[a]	F	2.5											7
19[b]	M	2.5	+	+		+	+						3
20[b]	M	3.5	+			+	+						7
21[b]	F	2.5	+			+							8
22[b]	F	2.5											8
23[b]	M	3.0	+			+	+		+				7
24[b]	M	3.0					+						7

Objaśnienia: a - pojedyncze wstrzyknięcie krwi do przestrzeni podpajęczynówkowej, b - podwójne wstrzyknięcie, c - nasilone w wyniku wykonania doświadczalnego SAH-u, d - króliki mutacji "pt" u których nie obserwowano przed doświadczalnym SAH-em objawów drżączki porażennej.

http://rcin.org.pl

Tabela 5

Poziomy noradrenaliny /NA/, dopaminy /DA/, serotoniny /5-HT/ w ciele prążkowanym oraz kwasu γ-aminomasłowego /GABA/ w istocie czarnej u królików w grupach doświadczalnych.
Stężenia w /umol/g świeżej tkanki.

	płeć; wiek /miesiące/	NA	DA	5-HT	GABA	Gr[x]
kontrola	F ; 2.5	267	5650	392	3.05	
	M ; 6	458	3264	-	-	
	M ; 3	254	5526	367	3.32	
	M ; 3	296	4349	259	7.15	
	M ; 5	-	-	43	-	
	F ; 2.5	677	2889	330	2.38	
	F ; 2.5	-	-	-	6.23	
	F ; 2.5	478	2883	59	2.60	
	F ; 2.5	477	5990	143	2.08	
średnia		415	4364	228	3.83	
± SD		±153	±1368	±145	±2.01	
kontrola pt	F^b; 2.5	263	-	140	1.58	
	M^b; 2.5	340	5281	251	2.01	
	F^b; 2.5	793	591	139	2.08	
	M^b; 2.5	77	1952	308	3.05	
	F^b; 2.5	158	646	422	2.72	
	M^b; 2.5	90	2071	296	3.02	
	M^a; 2.5	270	1359	432	1.91	
	F^a; 2.5	436	1954	610	1.80	
	M^a; 2.5	-	-	-	2.38	
średnia		303	1979[xxx]	325	2.28[xxx]	
± SD		±233	±1581	±159	±0.54	
SAH pt^b	F ; 2.5	167	3213	114	1.97	II
	F ; 2.5	254	4152	310	2.30	II
	F ; 2.5	182	2930	92	2.24	III
	M ; 2.5	1157	8605	135	2.41	III
	F ; 2.5	472	1036	654	2.66	0
	F ; 2.5	316	8736	328	2.69	III
	M ; 2.5	1224	8983	142	4.93	I
średnia		539	5379[xx]	253	2.74	
± SD		±457	±3310	±200	±0.99	
SAH pt^a	F ; 2.5	1415	1245	476	1.25	I
	F ; 2.5	395	7780	46	3.84	I
	F ; 2.5	953	12539	494	2.16	0
średnia		921[xx]	7188[xx]	339	2.42	
± SD		±511	±5670	±254	±1.31	

Objaśnienia: SAH - krwawienie podpajęczynówkowe; a - króliki pt o pomyślnym przebiegu choroby /bezobjawowe/ lecz obciążone dziedzicznie drżączką porażenną; b - króliki pt z rozwiniętymi w pełni objawami drżączki porażennej. [x] - grupy neurologiczne, patrz Materiał i Metody /Rozdział 3.2./, [xx] - znamienność statystyczna $p < 0.05$ różnic średnich pomiędzy kontrolą pt, a SAH pt^a lub SAH pt^b, [xxx] - znamienność statystyczna $p < 0.05$ różnic średnich pomiędzy kontrolą, a kontrolą pt.

http://rcin.org.pl