

**DR. H. G. BRONN'S**  
Klassen und Ordnungen  
des  
**TIER-REICHS,**

wissenschaftlich dargestellt

in Wort und Bild.

Sechster Band. V. Abteilung.

**Säugetiere: Mammalia.**

Bearbeitet von

**Dr. W. Leche,**

Professor der Zoologie an der Universität zu Stockholm.

Fortgesetzt von

**Dr. E. Göppert,**

Professor in Heidelberg.

Mit auf Stein gezeichneten Abbildungen.

65., 66., 67., 68., 69. u. 70. Lieferung.

**Leipzig.**

C. F. Winter'sche Verlagshandlung.

1905.



3962

doch können diese Arterien auch einzeln entspringen oder ihre Ursprünge sich in anderer Weise combiniren.

Bei Hyrax (202) gehen von der Subclavia die Aa. vertebralis, transversa colli (siehe oben) und intercostalis suprema aus.

Für das Pferd und die Wiederkäuer (Leisering und Müller) ist, verglichen mit dem Hunde, eigenthümlich, dass der Truncus costo-cervicalis des letzteren hier in zwei selbständig von der Subclavia abgehende Zweige aufgelöst ist, nämlich a. A. intercostalis anterior und b. A. cervicalis profunda; ausserdem gehen von der Subclavia aus: c. A. vertebralis, d. A. mammaria interna, e. Truncus omo-cervicalis, f. A. mammaria externa. Das Schwein weicht von den vorigen nur dadurch ab, dass die beiden Componenten des Trunc. omo-cervicalis selbständig von der Subclavia ausgehen.

Bezüglich der Vertebralis bei Artiodactyla ist zu bemerken, dass diese in ihrem äusseren, zur Nackenmusculatur ziehenden Antheil immer mehr und mehr an Ausdehnung gewinnt, während der Ramus cerebralis immer schwächer wird. Nachdem sich noch eine Communication mit der A. occipitalis (siehe oben) ausgebildet hat, begiebt sich ein Theil der Vertebralis, subdural zum Clivus aufsteigend, zum Wundernetze. Manche Artiodactyla bleiben auf diesem Stadium stehen, bei anderen schwindet der intradurale Abschnitt der Vertebralis vollständig, so dass die Vertebralis nur noch subdural mit dem Wundernetze zusammenhängt. Bei manchen wird auch dieser Zusammenhang rudimentär (Tandler).

Bei Manatus (231) ist die Subclavia in zwei Hauptzweige getheilt, eine A. mammaria interna und eine A. axillaris; bevor diese sich theilen, geht ein kurzer Zweig zum Kopf und zur ersten Rippe ab. Beide erstgenannten Gefässe zerfallen in dünne Zweige, welche zwischen den Theilen des Rete mirabile in Hals- und Brustregion liegen.

Phocaena (783). Von der Subclavia der linken Seite geht eine A. thyreoidea „superficialis“ ab; ferner beiderseits ein starker Truncus „cervico-occipitalis (für die seitliche Halsregion und die Nackenregion; einige Zweige anastomosiren mit A. temporalis); A. mammaria interna (theilt sich in zwei Aeste, einen für die Brustwand, einen für das Zwerchfell); ausserdem gehen von der Subclavia eine Anzahl kleiner Zweige ab, welche Haut und Musculatur der ventralen Cervical- und Thoracalregion versehen.

Bei Chiromys (804) gehen aus der Subclavia folgende Zweige hervor:

a. A. mammaria interna, b. ein Stamm für die Aa. transversa scapulae, cervicalis superficialis, cervicalis ascendens und intercostalis suprema, c. A. thoracico-cervicalis (zum M. serratus anticus und zur Nackenmusculatur), d. A. vertebralis e. A. thoracica anterior (zu den beiden Brustmuskeln).

Bei Lemur giebt die Subclavia nur drei Aeste ab: a. A. mammaria interna, b. Trunc. omo-cervicalis, c. einen Stamm für die Aa. vertebralis, thoracico-cervicalis, cervicalis profunda und intercostalis suprema.

Bei Otolicnus gehen von der Subclavia vier Aeste ab: a. A. mammaria interna, b. A. vertebralis, c. Truncus omo-cervicalis, d. ein Truncus costo-cervicalis für die die drei Intercostalräume versorgende Intercostalis suprema und für die A. thoracico-cervicalis.

Eisler fand beim Gorilla (749) die Astfolge in folgender Weise vom normalen menschlichen Verhalten abweichend, rechts: a. ein Ast, von dem die A. cervicalis ascendens und die A. cervicalis superficialis abgeht, b. A. vertebralis, c. A. mammaria interna, d. Truncus costo-cervicalis, e. A. transversa scapulae. Links ersetzen kleine Zweige der A. vertebralis die A. cervicalis ascendens; eine A. intercostalis suprema fehlt; die A. transversa colli entspringt zusammen mit der A. transversa scapulae.

## Arteria axillaris und brachialis.\*)

### Literatur.

(Nachtrag zu dem Verzeichniss S. 1171—1174 für das Arteriensystem der oberen Gliedmassen.)

- (806) **Baader, A.:** Ueber die Varietäten der Armarterien des Menschen und ihre morphologische Bedeutung. Inaugural-Dissert. Bern. 1866.
- (807) **Baer, K. E. v.:** Ueber die Geflechte, in welche sich einige grössere Schlagadern der Säugethiere früh auflösen. Mémoires présentés à l'Acad. Imp. d. Sciences de St. Pétersbourg par divers savans. T. II. 1835.
- (808) **Barkow, H. C. L.:** Comparative Morphologie des Menschen und der menschenähnlichen Thiere. 2. Theil. Breslau. 1862.
- (809) ——— Blutgefässe der Säugethiere. Berlin. 1866.
- (810) **Campen, F. A. W. van:** Ontleedkundig onderzoek van den Potto van Bosman. Verhandelingen der koninklijke Akademie van Wetenschappen. VII. Deel. Amsterdam. 1859.
- (811) **Chapman:** On the structure of the Gorilla. Proc. Acad. Nat. Sciences. Philadelphia. 1878.
- (812) **Ellenberger, W. und Baum, H.:** Systematische und topographische Anatomie des Hundes. Berlin. 1891.
- (813) **Ellenberger, W. und C. Müller:** Handbuch der vergleichenden Anatomie der Hausthiere. 8. Aufl. Berlin. 1896.
- (814) **Frank, L.:** Handbuch der Anatomie der Hausthiere. 3. Aufl. von P. Martin. Stuttgart. 1892.
- (815) **Göppert, E.:** Rückbildung und Ersatz der Arteria brachialis von Echidna. Morph. Jahrb. Bd. XXX. 1905
- (816) **Gratiolet, L. P. et Alix, P. H. E.:** Recherches sur l'anatomie du Troglodytes Aubryi, Chimpanzé d'une espèce nouvelle. Nouvelles archives du Muséum d'histoire naturelle de Paris. T. II. 1866.
- (817) **Grosser, O.:** Ueber arterio-venöse Anastomosen an den Extremitätenenden beim Menschen und den krallentragenden Säugethieren. Arch. mikr. Anat. Bd. 60. 1902.
- (818a) **Gruber, W.:** Ueber die neue und constante oberflächliche Ellenbogenschlagader des Menschen (Art. plicae cubiti superf.) nebst deren beiden Anomalien, der A. mediana antebrachii superficialis und ulnaris superficialis. Zeitschr. der k. k. Ges. der Aerzte zu Wien, redigirt von Hebra. VIII. Jahrg. Bd. 2. Wien. 1852.
- (818b) ——— Monographie des Canalis supracondyloideus humeri und der Processus supracondyloidei humeri et femoris der Säugethiere und des Menschen. Mémoires présentés à l'Académie Imp. d. Sc. de St. Pétersbourg. T. VIII. 1859.
- (819) **Hitzrot, J. M.:** A composite study of the axillary artery in man. Bull. J. Hopkins Hosp. V. 12. 1901.
- (820) **Hochstetter, F.:** Ueber die Entwicklung der Extremitätsvenen bei den Amnioten. Morphol. Jahrb. Bd. 17. 1891.

\*) Mit diesem Capitel beginnt der von E. Göppert (Heidelberg) bearbeitete Theil des Werkes.

- (821) **Hochstetter, F.:** Die Entwicklung des Blutgefäßsystems. In: Handb. der vergleich. und experiment. Entwicklungslehre der Wirbelthiere. Herausg. von O. Hertwig. Bd. III. 1902.
- (822) **Hoyer, H.:** Ueber den unmittelbaren Uebergang von Arterien in Venen und über eine geeignete Corrosionsmasse. Tagebl. d. Naturf.-Vers. in Breslau. 1874.
- (823) ——— Ueber unmittelbare Einmündungen kleinster Arterien in Gefäßäste venösen Charakters. Arch. mikr. Anat. Bd. XIII. 1877.
- (824) **Hyrtil, J.:** Beiträge zur vergl. Angiologie. Denkschrift d. kais. Akad. Bd. VI. Wien. 1854.
- (824a) ——— Chlamydothori truncati cum Dasyode IV gymnura exam. anat. Ibidem. Bd. 9. Wien 1855.
- (825) ——— Anatomical notes. 8. On the Radial Artery in the Cheiroptera. Natural History Review. London. 1862.
- (826) ——— Neue Wundernetze und Gefässe. Denkschriften d. kais. Akad. Bd. XXII. Wien. 1864.
- (827) **Janosik, J.:** Sur le développement des vaisseaux sanguins et des nerfs du membre antérieur chez l'homme et chez quelques autres animaux. Arch. bohém. de médecine. T. IV. 1891.
- (828) **Kadyi:** Verh. Anat. Ges. Wien. 1892.
- (829) **Krause, W.:** in Henle, Handbuch der Gefäßlehre des Menschen. 1876.
- (830) **Leboucq:** Discussion gelegentlich des Vortrags von E. Zuckerkandl. Verh. Anat. Ges. 7. Versammlung. Göttingen. 1893.
- (831) **Leisering, A. G. T.:** Atlas der Anatomie des Pferdes und der übrigen Hausthiere. Leipzig. 1861.
- (832) **Müller, Erik:** Beiträge zur Morphologie des Gefäßsystems. I. Die Arterien des Menschen. Anat. Hefte (herausg. von Merkel u. Bonnet). Heft 70. 22. Bd. 1903. II. Die Arterien der Säugethiere. Ibid. Heft 81. 27. Bd. 1904. \*)
- (833) **Müller, F.:** Lehrbuch der Anatomie der Haussäugethiere. Wien. 1885.
- (834) **Miall, L. C. and Greenwood, F.:** The anatomy of Indian Elephant Heart and vessels. Journ. Anat. and Phys. Vol. XIII. 1879.
- (835) **Quain:** The anatomy of the arteries of the human body. London. 1844.
- (836) **Rojecki, J.:** Note sur la disposition des troncs artériels des membres chez les singes du genre Macaque considérés par rapport à ceux des singes anthropomorphes et de l'homme. C. R. de la société de biologie. 1888.
- (837) **Roux, W.:** Ueber die Verzweigungen der Blutgefässe, eine morphologische Studie. Jenaische Zeitschr. Naturw. Bd. 12. 1878.
- (838) **Ruge, G.:** Beiträge zur Gefäßlehre des Menschen. Morphol. Jahrb. Bd. 9. 1883.
- (839) **Schwalbe, E.:** Ueber die Varietäten der menschl. A. mediana und ihre atavistische Bedeutung. Inaug.-Diss. Heidelberg. 1895.
- (840) ——— Beitrag zur Kenntniss der Arterienvarietäten des menschlichen Arms. Morphol. Arb. Herausg. von G. Schwalbe. Bd. VIII. 1898.
- (841) **Schwalbe, G.:** Ueber Wachstumsverschiebungen und ihren Einfluss auf die Gestaltung des Arteriensystems. Jenaische Zeitschr. Naturw. Bd. 12. 1878.
- (842) **Storch, K.:** Ueber einige Varietäten der Arterien bei den Thieren. Art. radialis duplex (Pferd). Oesterr. Zeitschr. f. wiss. Veterinärk. Bd. 5. 1894.
- (843) **Struska, J.:** Anatomie der Hausthiere. Wien. Leipzig. 1903.
- (844) **Sussdorf, F.:** Die Vertheilung der Arterien und Nerven in Hand und Fuss der Haussäugethiere. Stuttgart. 1889.
- (845) **Vriese, B. de:** Ueber die Entwicklung der Extremitätenarterien bei den Säugethieren. Verhandl. Anat. Ges. 16. Vers. Halle 1902. Ergänzungsheft zum Anat. Anz. XXI. Bd. 1902.
- (846) ——— Recherches sur l'évolution des vaisseaux sanguins des membres chez l'homme. Arch. Biol. 1902. T. XVIII.

\*) Der 2. Theil der Untersuchungen Er. Müller's erschien während der Drucklegung dieser Lieferung und konnte daher leider nicht mehr verwerthet werden.

- (847) **Vrolik, W.:** Recherches d'anatomic comparée sur le Chimpanzé. Amsterdam. 1841.  
 (848) **Zuckermandl, E.:** Ueber die tiefen Hohlhandäste der A. ulnaris. Anat. Hefte. VI. Bd. 1896.

Die unmittelbare Verlängerung der Arteria subclavia wird zur Stammarterie der vorderen Extremität, deren Anfangsstrecken als Axillaris und Brachialis bezeichnet werden und zunächst dargestellt werden sollen.

Die Art. axillaris kommt in der Achselhöhle in die Nachbarschaft des Plexus brachialis und tritt in dessen Bereich ein, indem sie in der Regel hinter der den N. medianus bildenden Schlinge vorbeiläuft und an den Medianus herantritt. Nunmehr zieht sie als Art. brachialis mit dem Nerven im Sulcus bicipitalis internus zum Foramen supracondyloideum [mediale] (entepicondyloideum) humeri hinunter, durchsetzt dasselbe und tritt in die Ellbogenbeuge ein, um damit den Vorderarm zu erreichen (Fig. 1, Taf. CXXVII; Fig. 1, Taf. CXXVIII). Auch bei der allein unter den heutigen Reptilien mit einem For. supracond. ausgestatteten Hatteria geht die Bahn der Brachialis und des N. medianus durch das For. (E. Zuckermandl 802).

Beim Fehlen eines Foramen supracondyloideum zieht die Arterie mit dem Medianus, etwas nach vorn verlagert, in gestreckterem Verlaufe zur Plica cubiti hinunter (Fig. 1, 2, 4, Taf. CXXIX; Fig. 4, Taf. CXXX). Dies ist der Fall bei *Dasyurus Manglei* unter den Beutelhieren (nach E. Schwalbe, 1895 (792)), bei einzelnen Insectivoren, den Chiropteren und vielen Nagern, bei den Caniden, fast allen Ursiden, bei den Hyänen, bei manchen Pinnipediern, den Ungulaten im weitesten Sinne, Sirenen und Cetaceen, der Mehrzahl der platyrrhinen Affen, bei allen Catarrhinen, sowie beim Menschen (s. W. Gruber 1859 (818b)).

Der Durchtritt der Arterie durch das Foramen supracondyloideum ist das für die Säuger primitive Verhalten. Auch beim Menschen kommt in nicht allzu seltenen Fällen als atavistische Varietät ein Foramen supracondyloideum zur Beobachtung, das dann regelmässig vom N. medianus und oft von der Brachialarterie durchsetzt wird (s. bes. G. Ruge 1884 (838)).

Trotz des Bestehens eines Foramen supracondyloideum kann aber der Hauptstamm des Oberarms vor dem Foramen vorbeiziehen, das dann allein vom N. medianus eingenommen wird. Es handelt sich hier aber unter allen Umständen um einen das Foramen umgehenden Collateralstamm, welcher die distale Strecke der normalen Brachialis, deren Bahn dem Medianus folgen würde, ersetzt. Die Ausbildung dieses Collateralstammes werden wir bei Besprechung der Aeste der Brachialis zu erörtern haben (s. S. 1234). Beispiele für die Umgehung des Foramen supracondyl. finden sich in Fig. 4, Taf. CXXVIII und Fig. 2, Taf. CXXX. Zur Beobachtung kam sie bei *Nasua socialis*, *Arctomys*, *Lemur catta*, *Cebus*, *Myrmecophaga* und bei *Phoca*. Einen ganz entsprechenden Gefässverlauf trifft man

auch als Varietät beim Menschen an. Der *N. medianus* durchsetzt in hierher gehörigen Fällen ein wohlentwickeltes Foramen supracondyloideum, während die Hauptarterie des Oberarms vor dem Foramen hinuntergeht (s. G. Ruge 1884 (838)).

Ein ganz eigenartiges Verhalten zeigt *Echidna* (Taf. CXXVI). In Zusammenhang mit Veränderungen im Bereiche der Musculatur des Oberarms ist hier die *Brachialis*, die beim Embryo noch besteht (F. Hochstetter 1896 (766), von der Achselhöhle bis zum Foramen supracondyloideum geschwunden (J. Hyrtl 1843 (771), F. Hochstetter). Der Ersatz kommt dadurch zu Stande, dass die Anastomose eines Astes der *Art. axillaris* mit einem distal vom Foramen supracondyloideum abgehenden Zweige der *Brachialis* erweitert wird; so entsteht ein secundärer Hauptstamm, der eine für die Blutcirculation günstigere Bahn inne hält als die *Art. brachialis*. Der hier in Betracht kommende *Axillarisast* ist die *Circumflexa humeri posterior*, der *Brachialisast* die *Transversa cubiti*, wie unten näher auseinandergesetzt werden soll (s. E. Göppert 1905 (815)). Ueber den Ersatz der *Brachialis* durch eine *Brachialis anterior* s. u.

Eine Besonderheit mancher Arten beruht in der Entwicklung von die *Brachialis* umspinnenden Wundernetzen (Fig. 2, Taf. CXXVII; Fig. 2, Taf. CXXVIII). Schon im Bereiche der Achselhöhle oder an der Grenze derselben gegen den Oberarm entspringen annähernd in gleicher Höhe rings vom Stamm eine grössere Anzahl kleiner Arterien, die, unter fortgesetzten Theilungen distalwärts ziehend, eine dichte Hülle um die *Brachialis* bilden. So läuft ein dicker Strang von Gefässen am Oberarm hinunter, aus dem erst in der Nähe des Ellbogengelenks aber jenseits des Foramen supracondyloideum, der Hauptstamm wieder auftaucht. Zwischen den longitudinal verlaufenden kleinen Gefässen bestehen quere oder schräge Verbindungen. Nur ausnahmsweise mündet einmal ein Stämmchen aus diesem Netz in den Hauptstamm wieder ein (s. Fig. 2, Taf. CXXVII). Die Regel ist, dass das Netz sich dadurch erschöpft, dass von ihm aus alle die Aeste abgegeben werden, welche sonst von der *Axillaris* oder *Brachialis* an verschiedenen Stellen entspringen. Als Seitenbahnen lösen sich meist mehrere Stämmchen aus dem Hauptgeflecht ab, die selbst wieder Anastomosen untereinander eingehen, so dass statt einer einheitlichen Arterie ein Netz das betreffende Gebiet versorgt. So stellt sich z. B. in Fig. 2, Taf. CXXVII die *Art. profunda brachii* (*Art. prof. br.*) als Netz dar. In anderen Fällen laufen mehrere Arterien aus dem Netz zu einem grösseren, der Peripherie zustrebenden Gefäss zusammen. Für diese Wundernetze ist also charakteristisch, dass durch ihre Vermittelung alle sonst dem *Brachialis*- und zum Theil auch dem *Axillaris*gebiet zugehörigen Gefässe am gleichen Ort in der Achselhöhle entspringen, also das Blut eine lange Bahn in engen Röhren zu durchlaufen hat, ehe es die Peripherie erreicht. Zwischen den Arterien des *Rete mirabile* laufen, gleichfalls in Form eines langmaschigen Netzes, die zugehörigen Venen. Der ganze Complex des Wundernetzes sammt dem *Brachialisstamm* ist in



dichtes Bindegewebe eingeschlossen, in dem besonders reichlich longitudinal verlaufende Bündel collagener Fasern und elastische Fasern angetroffen werden.

Die geschilderten Gefässnetze am Oberarm bestehen bei den Bradypodiden (*Bradypus*, *Choloepus*, Fig. 2, Taf. CXXVII) und den Maniden, ferner bei einzelnen Prosimiern, nämlich bei *Tarsius* und den Lorisinen (*Nycticebus*, *Stenops* (*Loris*) und *Perodicticus* (Fig. 2, Taf. CXXVIII).

Eine völlige Auflösung der Hauptstämme im Ober- und Vorderarm in einen dichten Plexus von netzartig verbundenen dünnen Arterien ohne grösseres Centralgefäss ist durch K. E. v. Baer 1835 (807) und H. C. L. Barkow 1866 (809) für *Phocaena communis* beschrieben worden, eine Einrichtung, die in geringerem Massstabe auch bei *Delphinus* zur Beobachtung kam (E. Zuckerkandl 1894 (802)). Möglicherweise gehören auch die dicken, bündelartigen Gefässnetze hierher, welche bei *Manatus* die Hauptstämme vertreten (K. E. v. Baer). Auch in Fällen, in denen die Hauptstämme einheitlich bleiben, finden sich Netze an den peripheren Aesten, so namentlich bei *Dasyurus*, *Myrmecophaga*, *Hyrax* (*Procavia*) und *Pinnipediern*.

Oben wurde bereits angeführt, dass die Stammarterie i. d. R. hinter der Medianusschlinge in den Bereich des Plexus brachialis eintritt. Sie lagert sich damit den dorsalen Theilen des Plexus auf und begleitet weiterhin den Medianusstamm (Fig. 1, Taf. CXXVII; Fig. 1, Taf. CXXVIII). Sowohl im Verhalten der Arterie zum Plexus, wie auch zum Medianus besteht aber eine weitgehende Mannigfaltigkeit, für welche Belege in den Figuren der Tafeln CXXVII—CXXX gegeben sind.

Vielfach tritt die Axillaris erst distal von der Medianusschlinge an den Medianusstamm heran. Dabei kann sie unter dem *N. ulnaris* hinweglaufen, wie es Fig. 2, Taf. CXXVII für ein Exemplar von *Choloepus* und Fig. 3r und 4l, Taf. CXXIX für *Hapale* zeigt (Art brach. (post)). Bei letzterer Art ist dieser Befund sogar häufiger als der Durchtritt der Arterie durch die Medianusschlinge (Fig. 3l und 4r). Das Gleiche beschrieb Vrolik (1841 (847)) für einen Schimpanse. Endlich kam es auch bei *Hyrax* (*Procavia*) zur Beobachtung. In anderen Fällen kreuzt die Arterie die Vorderseite des ganzen Plexus oder wenigstens des *N. ulnaris* und erreicht auf diesem Wege den Medianus. Fig. 3, Taf. CXXVIII zeigt einen hierher gehörigen Fall, der bei *Lemur* nicht selten zu sein scheint.

Bekanntlich sind auch beim Menschen Varietäten im Verhalten der Art. axillaris häufig. In ihrer grossen Mehrzahl gehören sie aber zu einer Gruppe von Erscheinungen, die mit der Ausbildung einer Art. brachialis anterior [superficialis] verknüpft sind und weiter unten (S. 1232) besprochen werden sollen. Andersartige Abweichungen von der normalen durch die Medianusschlinge führenden Bahn finden sich selten. Es sind aber doch Fälle bekannt, in denen die Axillaris, so wie es Fig. 4l, Taf. CXXIX für *Hapale* darstellt, unter dem *N. ulnaris* hinweg ziehend, dem Medianus zu-

strebte und hier in die normale Bahn der Brachialis einlenkte. In der Literatur werden zwei derartige Fälle von Erik Müller (1903 (832), S. 491) behandelt, in denen aber gleichzeitig ein abweichendes Verhalten in der Gestaltung des Plexus vorlag. Bei normalem Plexus brachialis fand der Autor selbst einen solchen Zustand an einer Leiche des Heidelberger Präparirsaals.

Auch die Lagerung der Brachialis zum Medianus ist nicht constant, wobei wir aber streng diejenigen, auch beim Menschen vorkommenden Fälle auszuschneiden haben, in denen es sich um den Bestand einer Brachialis anterior (superficialis) unter Rückbildung des normalen Hauptstammes handelt, wie etwa in der in Fig. 3, Taf. CXXX dargestellten Varietät bei *Cynocephalus* (vergl. u., S. 1232). In der Regel begleitet die Brachialis den Medianus an seiner Hinter(Medial-)seite und kommt erst in ihrem Endabschnitt, namentlich dann erst tief unten, wenn die Lage der Arterie durch ein Foramen supracondyloideum fixirt ist, in mehr oder weniger ausgesprochen radiale (= laterale) Lage zum Nerven (s. Fig. 1, 2, Taf. CXXVIII; Fig. 2, Taf. CXXVII; Fig. 1, 2, 4, Taf. CXXIX). Demgegenüber zeigt die Abbildung Fig. 1, Taf. CXXVII für eine Extremität von *Halmaturus Benetti* die Arterie nach vorn vom Nerven gelagert. Auch bei den Viverriden (*Herpestes*, *Crossarchus*) liegt die Arterie in den bisher untersuchten Fällen nach dem Durchtritt durch die Medianusschlinge vor dem Nerven. Trotzdem läuft die von ihr abgegebene Art. brachialis anterior über den Medianus hinweg, indem sie ihn schlingenartig umfasst, während sie in dem Fall von *Halmaturus* einfach nach vorn läuft (Art. brach. ant.), ohne den Nerven zu berühren. Bei einem *Lemur collaris* (Fig. 3, Taf. CXXVIII) kreuzte die Brachialis, nachdem schon die Axillaris sich in anomaler Lage zum Plexus befand (s. o.), den Medianus und lief fast bis zum Foramen supracondyloideum vor dem Nerven. Erst jenseits des Abgangs der Brachialis ant. (Art. brach. ant.) gelangte sie in die gewöhnliche Lage. Endlich zeigten auch als Varietät *Cebus capucinus* und *hypoleucus* die Arterie nach dem Durchtritt durch die Medianusschlinge öfter an der Vorderseite des Medianus (Fig. 1r und l, Taf. CXXX).

Die Vergleichung der angeführten Varietäten des Verlaufs der Art. brachialis ergibt, dass sie zum Theil durch die Annahme einer einfachen Verlagerung der Brachialis gegen den Medianus verstanden werden könnten. Hierher gehört der in Fig. 3, Taf. CXXVIII dargestellte Fall, sowie der Befund bei den Viverriden. In ersterem Fall würde die Arterie über, in letzterem unter dem Medianusstamm weg nach vorn verschoben worden sein, und ihre Aeste, vor allem den stärksten derselben, die Brachialis ant. (Art. brach. ant.), mitgenommen haben. Für andere Fälle, wie sie in Fig. 1, Taf. CXXVII und Fig. 1, Taf. CXXX wiedergegeben sind, genügt diese Vorstellung offenbar aber nicht. Derartige Abweichungen der Brachialisbahn von der Norm werden offenbar gleichartig mit den Abweichungen des Axillarisverlaufs (s. o.) beurtheilt werden müssen, bei

welchen es sich auch nicht um einfache Verschiebungen zwischen Arterie und Nerv handeln kann.

Zur Erklärung sind die Ergebnisse der entwicklungsgeschichtlichen Untersuchungen Erik Müller's (1903 (832), am Menschen) und B. de Vriese's (1902 (846), an Rind, Kaninchen, Mensch) heranzuziehen. Danach bestehen die ersten Anlagen der grösseren Arterien der Extremitäten nicht aus einfachen Stämmen, sondern aus Gefässnetzen, welche die Gegend der späteren einheitlichen Arterie einnehmen. Aus diesen bilden sich dann die definitiven Bahnen, unter weiterer Entwicklung einzelner Strecken des Netzes, Rückbildung anderer heraus. Damit wäre dann die Möglichkeit einer in bestimmten Grenzen sich haltenden Verschiedenheit im Verlauf des Hauptstamms gegeben.

Durch die Annahme eines ursprünglichen Netzcharakters der Gefässanlage würden sich ferner die gelegentlich beobachteten Inselbildungen erklären, Fälle, in denen sich ein grösserer Stamm in zwei Aeste theilt, die sich bald darauf wieder vereinigen, wohl auch die völlige Auflösung des Hauptstammes in ein langgezogenes Netz bei den Denticeten. Dagegen bringt die Annahme der Entwicklung der Stämme aus Netzen nicht ohne Weiteres eine Erklärung für die oben genauer geschilderten Formen umspinnender Wundernetze. Es handelt sich ja bei ihnen nicht um den Ersatz eines Stammes durch ein Netz, das man sich einfach aus früher embryonaler Zeit erhalten denken könnte; vielmehr liegt der Hauptstamm in normaler Stärke vor, nur werden die Ursprünge der zur Peripherie laufenden Aeste auf ein Gefässnetz übertragen, das aus dem gleichen Niveau der ersten Verlaufsstrecke des Stammgefässes gespeist wird (vergl. Fig. 2, Taf. CXXVII; Fig. 2, Taf. CXXVIII).

Was nun die Aeste der Axillaris und Brachialis anlangt, so sehen wir, dass vielfach die Gefässe und Nerven gemeinsame Bahnen einschlagen, eine topographische Beziehung, welche nur darauf beruhen kann, dass Gefässe und Nerven auf bestimmte, durch Skelet und Muskel-system gewiesene Bahnen beschränkt sind. Von dieser Regel finden sich aber eine grosse Menge von Ausnahmen, die nur zum geringsten Theil auf eine secundäre Veränderung der Gefässbahn oder des Nervenverlaufs zurückzuführen sind. Starke Aeste, wie die Art. brachialis anterior in ihrem normalen Verlauf (Fig. 1, Taf. CXXVIII), die Transversa cubiti (Fig. 2, Taf. CXXVIII) (Art. transv. cub.) sind nie Trabanten eines Nerven gewesen. Im Einzelnen ist der Verlauf der Aeste ungemein variabel. Von einer vollkommenen Homologie gleich benannter Gefässe kann sehr oft keine Rede sein, da vielfach nur das Endgebiet das gleiche, der Weg dorthin aber wenigstens streckenweise verschieden ist. Es sei hier nur als Beispiel angeführt, dass die Bahn der Brachialis anterior (superficialis) meist über den N. medianus hinführt, dass aber bei einem Halmaturus und bei Hyrax die Arterie unter dem Nerven nach vorn zog.

Das Gebiet der Axillaris umfasst die Wand der Achselhöhle, ventral mit der Brustdrüse, dorsal mit der Schulter, und ausserdem einen

mehr oder weniger grossen Bezirk der Streckseite des Arms, in einzelnen Fällen auch der Beugeseite.

Nach vorn, oberhalb des Durchtritts der Axillaris durch die Medianus-schlinge, jedenfalls aus der Anfangsstrecke des Stammes, entspringen eine oder mehrere *Artt. thoracicae anteriores* (Taf. CXXVII u. XXVIII), oft am Ursprung verbunden mit der *Thoracica lateralis (longa)*, gelegentlich (*Arctopithecii*, *Cebus*) mit einer hoch entspringenden *Brachialis anterior* (s. u.) (Fig. 1, Taf. CXXIX; Fig. 17, Taf. CXXX, *Art. brach. ant.*). Den Aesten der *Artt. thor. antt.* gehört die ventrale Wand der Achselhöhle an (*M. pectoralis major* und *minor*), der sie in Begleitung der gleichnamigen Nerven zustreben, sowie oft das Grenzgebiet zwischen *Pectoralis major* und *Deltoides* sammt einem Theil des letzteren. Eine bis hierher gelangende *Thor. ant.* wird als *Thoracico-acromialis* bezeichnet. Vielfach wird aber die Grenze zwischen jenen beiden Muskeln aus dem *Subclavia-*gebiet (*Transversa scapulae*) versorgt. Beim Menschen sind die *Thor. antt.* repräsentirt durch eine *Thoracico-acromialis* und oft eine etwas höher entspringende *Thoracica suprema*, die der *Thor.-acrom.* die Versorgung eines Theiles der Brustmuskeln abnimmt.

Die *Thoracica lateralis (= longa)* versorgt die vorderen Seitentheile der Thoraxwand, als ein oft sehr mächtiges Gefäss (Fig. 1, Taf. CXXVII; Fig. 1, Taf. CXXVIII, *Art. thor. l.*). Von ihr gehen auch Zweige zu den *Lymphoglandulae axillares (Lgl. ax.)*. An ihr Gebiet schliesst sich in dorsaler Richtung das der Aeste des *Truncus subscapularis* insonderheit dasjenige der *Thoracico-dorsalis* an. So kommt es, dass gelegentlich der Stamm der *Thor. lat.* durch einen Zweig dieses Gebietes vertreten wird (s. Fig. 2, Taf. CXXVIII).

Von den übrigen Aesten der Axillaris sind meist eine *Thoracico-dorsalis* und *Circumflexa scapulae* Aeste eines gemeinsamen Stammes, den man als *Truncus subscapularis* bezeichnen kann. Von diesem *Truncus* können aber ausserdem eine *Circumflexa humeri posterior* und schliesslich noch eine *Circumflexa humeri anterior* abgehen. Dies zeigen z. B. Fig. 3 u. 4, Taf. CXXVIII für Lemur. Fig. 2 derselben Tafel für *Pero-dicticus*, Fig. 1, Taf. CXXVII für *Halmaturus*. Ein Blick auf die Abbildungen genügt aber, um zu zeigen, wie verschieden ein solcher *Truncus subscapularis* zu den Bestandtheilen des Plexus verläuft, auch wenn, wie in Fig. 1, Taf. CXXVII u. Fig. 4, Taf. CXXVIII die Lage der Axillaris selbst zum Plexus die gleiche ist. Dies bildet ein klares Beispiel für die Bemerkungen über die Homologie von Gefässen auf S. 1227.

Die dorsale Wand der Achselhöhle, vor allem *Latissimus dorsi* und *Teres major*, sind das Gebiet der vom gleichnamigen Nerven gefolgt *Thoracico-dorsalis* (*Art. thor. dors.*, Taf. CXXVII—CXXX). Weiter nach hinten greift die *Circumflexa scapulae* vor. Sie tritt am Hinterrand des *Anconaeus longus* zwischen *M. subscapularis* und *Teres major* (durch die sog. hintere Achsellücke) dorsalwärts und schickt einen Ast, der sich durch seine Stärke als Fortsetzung des Stammes darstellen kann, am

caudalen (axillaren) Rand der Scapula entlang, während ein anderer Ast unter dem *M. infraspinatus* in die *Fossa infraspinata* tritt und in verschiedener Entfaltung die Aussenseite des Schulterblattes und seine Musculatur versorgt.

Bei der unmittelbaren Verknüpfung der Streckmusculatur des Oberarms mit dem Ende des *Latissimus dorsi* durch den hier erfolgenden Ursprung des *Tensor fasciae antibrachii* (*Latissimo-condyloideus*, *Anconaeus quintus*; (Lat. cond. unserer Figuren), ist es verständlich, dass das Gebiet des *Truncus subscapularis* bez. das seiner Aeste auf die mediale Seite der *Anconaei* übergreift und damit in ein Concurrenzverhältniss zu den Streckmuskelästen der *Brachialis*, vor allem zur *Profunda brachii*, tritt (s. Fig. 2, Taf. CXXVIII). Wir werden unten auf diese Beziehungen noch einmal zurückzukommen haben.

Zur Hinterseite der Schulterregion (Musculatur und Haut) zieht gemeinsam mit dem *N. axillaris* (*N. ax.*) die *Circumflexa humeri posterior* (*Art. circumfl. h. post.*, Taf. CXXVII—CXXX). Sie läuft vor dem *Anconaeus longus* zwischen *M. subscapularis* und *Teres major* (durch die vordere Achsellücke) dorsalwärts und gelangt damit unter den *Deltoides*, diesen, *Teres minor*, *Infraspinatus* versorgend. Ganz allgemein betheiligt sie sich aber auch an der Versorgung der *Anconaei* durch distalwärts laufende Zweige. In einer grossen Reihe von Fällen geht in letzteres Gebiet ein starker *Ramus descendens* hinunter (Fig. 3 u. 4, Taf. CXXVIII), der den Stamm der *Circumflexa* nach seinem Durchtritt durch die vordere Achsellücke verlässt, die radiale Seite der Streckmusculatur als *Collateralis radialis* übernimmt und bis zum Ellbogengelenk und zur Radialseite des Vorderarms hinunterläuft. Oft ernährt er ausserdem noch die tiefen Theile der Hinterseite der Strecker, indem er eine *Collateralis media* dorthin schickt. Damit versorgt die *Circumfl. hum. post.* häufig einen grossen Theil des sonst der *Profunda brachii* zugehörigen Gebietes (s. u. S. 1230).

Die Bahn dieses *Ramus descendens* ist verschieden. Er kann, den *Cutaneus brachii lateralis* aus dem *N. axillaris* begleitend, schon proximal an der Aussenseite des Oberarms in oberflächliche Lage kommen und hier abwärts ziehen. Dann kreuzt er die Bahn des *N. radialis*, da, wo sie auf die Beugeseite des Oberarms übertritt, und endet als *Collateralis radialis*. In diesem Verlaufe fand sich die Arterie bei *Halmaturus* und *Stenops* (bei letzteren vertreten durch ein Netz). In den meisten Fällen läuft der *Ramus descendens* aber gleich an der Hinterseite des Oberarms zum *N. radialis* hinunter und begleitet denselben zur Aussenseite. Er taucht dann erst etwa in der Mitte des Oberarms aus der Musculatur auf und erschöpft sich in der *Collateralis radialis*. Dabei bestehen hier für den Verlauf der ersten Strecke des Gefässes zwei Möglichkeiten. Er kann entweder unmittelbar die Hinterseite der *Latissimussehne* kreuzen oder zwischen *Anconaeus lateralis* und *posticus* hindurch führen.

Sehr häufig begleitet ein stärkeres Aestchen der *Collateralis radialis* den *N. radialis* zur Beugeseite zwischen den radialen Streckmuskeln des Vorderarms und den *Brachialis internus* und tritt hier in Anastomose mit dem *Ramus ascendens* der unten geschilderten *Transversa cubiti* oder in seltenen Fällen mit dem Ende der *Recurrans radialis* (Fig. 4, Taf. CXXVIII). Bei *Echidna* liefert die *Circumfl. hum. post.* und ihr *Ramus descendens* den grössten Theil des neuen, die *Brachialis* ersetzenden Hauptstammes (Taf. CXXVI) (s. S. 1234 u. 1236).

Die *Circumflexa humeri anterior* (Art. *circumfl. h. ant.*, Taf. CXXVII—CXXX) versorgt die Vorderseite des proximalen Endes des Humerus, die Kapsel des Schultergelenks und die der Vorderseite der Schultergegend angehörigen Muskeln (*Coraco-brachialis*, Ursprungstheil des *Biceps*, *M. deltoides*). Die genauere Untersuchung lehrt, dass zwei verschiedene Wege zu diesem Gebiete beschritten werden, also eigentlich zwei *Circumflexae antt.* bestehen, die sich aber gegenseitig ersetzen können. Die eine *Circumfl. ant.* zieht unter dem *Coraco-brachialis* hin, die andere durchsetzt mit dem *N. musculo-cutaneus* den Muskel. Im Allgemeinen überwiegt die erstere; aber auch dann wird man in der Regel den *N. musculo-cutaneus* auf dem Weg zum *M. coraco-brachialis* von einem *Axillarisast* begleitet finden.

Im Gebiet der *Art. brachialis* kann man zur Vorderseite und zur Dorsalseite laufende Aeste unterscheiden. Zu den letzteren gehört in erster Linie die *Art. profunda brachii*, welche am Anfange des Oberarms, dort, wo der *N. radialis* zwischen die *Anconaei* eintritt, entspringt. Die Arterie versorgt bei stärkster Ausbildung zunächst die mediale Seite der Streckmuskulatur und schliesst sich dann dem *N. radialis* auf seiner Bahn an der Hinterseite des Oberarms an (Fig. 1 u. 2, Taf. CXXVII; Fig. 4 r u. l, Taf. CXXIX, Art. prof. br.). Sie versorgt die hinteren Theile der Extensoren mit einem gegen das *Olecranon* herabziehenden Gefässe, der *Collateralis media*, und endet als *Collateralis radialis*, indem sie in Begleitung des *N. cut. antibr. dorsalis* an der Aussenseite des Oberarms zum Vorschein kommt. Ein dünner Zweig begleitet oft den *N. radialis* noch zur Vorderseite des Oberarms zwischen *Supinator longus* und *M. brachialis internus*. Die beiden Hauptäste können auch getrennt voneinander entspringen (Fig. 2, Taf. CXXVIII, Art. coll. med. und Art. coll. rad.).

Aber nur in verhältnissmässig seltenen Fällen findet man die *Profunda* auf dieser Höhe der Ausbildung. Bekannt ist es beim Pferd; so zeigen sie einzelne Vertreter der Neuweltaffen (*Hapale rosalia*, *Cebus hypoleucus*), allgemein die *Catarrhinen* (incl. *Anthropomorphen*) und meist der Mensch. Sonst wird das hier von der *Profunda* versorgte Gebiet wenigstens theilweise von *Axillarisästen* übernommen. Sehr häufig gelangt an der Ventralseite des *Latissimus dorsi* ein Ast aus der *Thoracico-acromialis*, resp. dem *Truncus subscapularis* an die mediale Seite der Streckmuskeln hinunter und anastomosirt mit Aesten der *Profunda* (Fig. 2,

Taf. CXXVIII; Fig. 11, Taf. CXXX). Dieses Gefäss kann so mächtig sein, dass es den Profundastamm vertritt (meist bei *Hapale jacchus* und *penicillata*; beobachtet bei *Stenops* und *Cebus*, als bekannte Varietät beim Menschen; Fig. 17, Taf. CXXX, Art. prof. br.). In weitester Verbreitung wird aber *Collateralis media* und *radialis*, wie wir oben sahen, von einem Ramus descendens der *Circumflexa hum. post.* abgegeben, so dass dann die Prof. brach. entweder ein ganz schwaches Gefäss ist, oder überhaupt nicht als ein besonderer Stamm in der Reihe der zu den *Anconaei* laufenden *Brachialis*ästen erkannt werden kann (Fig. 1, 3, 4, Taf. CXXVIII). Auch beim Menschen wird nicht selten die *Collateralis radialis* oder sogar auch die *media* aus der *Circumflexa humeri posterior* gespeist.

Die Verhältnisse liegen derart, dass die ausgiebige Betheiligung der *Circumfl. hum. post.* an der Versorgung der radialen Seite des Oberarms bis zum Vorderarme hinunter für die Säugethiere als primitiver Zustand zu gelten hat und die Uebernahme der *Collateralis radialis* durch die *Profunda* eine spätere Erwerbung darstellt.

Einen starken dorsal ziehenden Ast der *Brachialis* bildet ferner die *Collateralis ulnaris* (Art. coll. uln., Fig. 1 u. 2, Taf. CXXVII; Fig. 1, 2, 3, Taf. CXXVIII; Fig. 2, 4, Taf. CXXIX; Fig. 17, 27, 4, Taf. CXXX). Meist entspringt sie vom distalen Drittel der Art. *brachialis* etwa in der Höhe des Abganges der *Brachialis anterior*. Nicht selten geht sie von letzterer selbst ab, wie bei *Insectivoren*, *Carnivoren* und *Primaten* beobachtet wurde. Liegt der Stamm der Art. *brachialis* weit nach vorn, so gehört auch noch ein Theil des *Brachialis internus* zum Gebiete der Arterie (Fig. 4, Taf. CXXX), sonst versorgt sie wenigstens die distalen Theile des *Extensor antibrachii*, dann mit einem i. d. R. sehr starken Zweige, der über dem *Olecranon* radialwärts zieht, die Hinterseite der Gelenkkapsel des Ellbogengelenks. Ein Hautast kann sich dem Verlaufe des *N. cutaneus antibrachii medialis* anschliessen. Es wurden ferner Aeste zur Oberfläche der Beugemuskeln beobachtet. Das Ende der *Coll. uln.* schliesst sich dem *N. ulnaris* meist als schwaches Stämmchen in distaler Richtung an.

In den mittleren und oberen Theilen des Oberarms ziehen eine grössere Anzahl von Aesten zur medialen Seite der Strecker, die der *Brachialis*, oder einer hochentspringenden *Brachialis anterior*, der *Profunda*, oder selbst der *Axillaris* (*Truncus subscapularis*, *thoracico-dorsalis*) entstammen. Aus der Reihe dieser Aeste kann einer oder der andere zu grösserer Mächtigkeit gelangen, ein grösseres Gebiet, das sonst von mehreren kleinen Gefässen versorgt wird, übernehmen und bei stärkster Entwicklung mit dem *N. ulnaris* hinunter zur Ellbogengegend sich ausbreiten. So entsteht eine *Collateralis ulnaris superior* verschiedenen, axillaren oder brachialen, Ursprungs. Sie kann neben der zuerst geschilderten ulnaren *Collateralarterie*, der *Coll. uln. inferior*, bestehen und dann mit ihr anastomisiren oder sie vertreten. Häufig findet sich ein derartiger Längsstamm in der *Primatenreihe* (Fig. 4, Taf. CXXX, Art. coll. uln. sup.), so auch beim Menschen. Er

kam aber auch bei Ungulaten (*Tragulus*) und Hyrax (*Procavia*) zur Beobachtung.

Von den nach vorn ziehenden Aesten der *Brachialis* ist die als *Brachialis anterior* (s. *superficialis*, auch als *Radialis superficialis*) bezeichnete Arterie die constanteste und wichtigste (Fig. 1, Taf. CXXX; Fig. 1, 2, Taf. CXXVIII; Fig. 2, 4r, Taf. CXXIX, Art. brach. ant.). Sie entspringt in der Regel an der Grenze des unteren und mittleren Drittels des Oberarms, zieht schräg über *M. brachialis internus* und *Biceps* unter dem *Lacertus fibrosus* des letzteren zur Ellbogenbeuge und setzt sich hier in die *Radialis* (Art. rad.) fort. Mit der Uebernahme der Blutzufuhr in distale Theile der *Radialisbahn* durch die *Mediana*, wie es bei den Carnivoren die Regel bildet, ändert sich das distale Verhalten der *Brachialis anterior* (s. u.). Bei den Anthropomorphen und beim Menschen, bei welchen die *Radialis* aus der *Brachialis* in der Ellbogenbeuge entspringt, wird der Brach. ant. der grösste Theil ihres Gebietes entzogen; sie bildet sich zurück und nur in einem zum *Biceps* ziehenden *Brachialisast* kann man noch gelegentlich einen letzten Rest von ihr vermuthen. Nicht selten taucht sie aber als atavistische Varietät beim Menschen in typischem Verlaufe unter Fortsetzung in die *Radialis* wieder auf, Fälle, die früher als hohe Theilung der *Brachialis* oder als hoher Ursprung der *Radialis* bezeichnet zu werden pflegten, deren richtige Deutung aber durch die Arbeiten G. Ruge's, E. Schwalbe's, E. Zuckerkandl's gegeben wurde.

Aus der Brach. ant. kann die *Collateralis ulnaris* und die unten zu erwähnende *Transversa cubiti* (Fig. 1, Taf. CXXVIII, Art. transv. cub.) entspringen. Regelmässig versorgt sie am Oberarme die distalen Theile der Beuger und entsendet eine als *Art. plicae cubiti superficialis* von W. Gruber bezeichnete stärkere Arterie, die *Art. superficialis antibr. volaris* Erik Müller's, auf die Oberfläche der Flexoren des Vorderarms, welche für das Zustandekommen wichtiger Varietäten der Vorderarmgefässe von Bedeutung ist (Art. pl. cub.) (s. u.). Eine Art. pl. cubiti kann übrigens auch aus der *Brachialis* selbst entspringen.

In seltenen Fällen kann die Brach. anterior die Versorgung des ganzen Vorderarms übernehmen, indem sich eine sonst unbedeutende Anastomose zwischen ihr und dem distalen Ende der *Brachialis* jenseits der Ellbogenbeuge ausweitet, der über der Anastomose liegende Theil der *Brachialis* selbst aber eine Rückbildung erfährt. Einen solchen Zustand weist, wie es scheint, regelmässig *Lemur catta* auf (Fig. 4, Taf. CXXVIII); als vereinzelt Vorkommniss traf ihn der Autor bei einem *Cynocephalus sphinx* (Fig. 3, Taf. CXXX). Auch beim Menschen tritt die gleiche Varietät gelegentlich auf.

In die Versorgung der Beugemuskeln theilt sich die Brach. ant. mit einer grösseren Anzahl aus dem *Brachialis-* oder sogar *Axillarisgebiet* stammender Arterien. Indem eines dieser Gefässe sich stärker ausbildet, übernimmt es an Stelle mehrerer kleinerer Aeste ein grösseres Gebiet. Ein solches Verhalten zeigt Fig. 4r, Taf. CXXIX, für einen Zweig aus dem



Anfang der Brachialis (Art. bic.) und Fig. 1 r, Taf. CXXX, für einen Axillarisast, der mit der Thorac. lat. und Thorac. acrom. gemeinsam entspringt und vor der Brachialis weit am Oberarme hinunterläuft. Stösst das Gebiet eines derartigen Gefässes an das der Brach. ant., wie es die zuletzt angeführte Figur zeigt, so können sie weit miteinander anastomosiren. (Fig. 1 l, Taf. CXXX, Art. brach. ant. I u. II). Damit besteht die Möglichkeit, dass die gesammte Vorderseite des Oberarms und das Gebiet der typischen Brach. ant. ganz von einem solchen aus dem Anfange der Brachialis oder der Axillaris entspringenden Längsstamm übernommen wird (Fig. 1 u. 4 l, Taf. CXXIX (Art. brach. ant.)), einer „hohen“ Brachialis ant., der gegenüber die normale Brach. ant. als inferior bezeichnet werden kann. Bei der Bildung einer hohen Brach. ant. spielen sich also dieselben Vorgänge ab, die zur Entstehung einer Collat. uln. sup. führten. Das hoch entspringende Gefäss ist phylogenetisch eine spätere Bildung als das tief entspringende.

Eine hoch entspringende Brachialis anterior bildet einen fast regelmässigen Besitz der Hapaliden (Fig. 1, 3, 4 l, Taf. CXXIX), wo nur ausnahmsweise die sonst normale Brachialis ant. „inferior“ zu finden ist (Fig. 4 r, Taf. CXXIX), und besteht (axillaren Ursprungs) bei manchen Exemplaren von Cebus und bei Nyctipithecus (Fig. 1 l, Taf. CXXX) (vergl. L. Bayer 1892 (732)).

Auch beim Menschen kommt nicht selten eine hohe, aus der Axillaris oder dem Anfange der Brachialis entspringende Brach. ant. vor. Sie ist im gleichen Sinne wie die hohe Brach. ant. der Neuweltaffen zu beurtheilen. Als atavistische Varietät ist mit aller Bestimmtheit, wie es auch durch E. Schwalbe geschah, nur die Brach. ant. inferior aufzufassen. Die Präexistenz eines solchen Gefässes ist die Vorbedingung für das Auftreten einer hohen Brach. ant., welche bei den Vorfahren des Menschen selbst nur eine Varietät und nicht häufiger gewesen zu sein braucht, als es jetzt noch der Fall ist. Eine hohe Brach. ant. kann sich endlich beim Menschen zum Hauptgefäss der ganzen Extremität ausbilden unter mehr oder weniger vollkommener Rückbildung der eigentlichen Stammarterie (vergl. G. Ruge).

Ein ganz constanter, meist starker Ast der Brachialis ist die Transversa cubiti (Art. transv. cub., Taf. CXXVII—CXXX, = Collateralis radialis inferior der Lehrbücher über Anatomie der Haussäugethiere). Sie entspringt aus dem untersten Theile der Brachialis, beim Durchtritt der Brachialis durch ein Foramen supracondyloideum, distal von diesem. Ausnahmsweise wird sie von der Brachialis anterior abgegeben (beobachtet beim Igel, bei Lemur, auch bei Hapale (Fig. 1 u. 3, Taf. CXXVIII)). Sie tritt zwischen M. brachialis internus und der Vorderfläche der Humerus oder der Gelenkkapsel des Ellbogengelenks, die genannten Theile versorgend, radialwärts, und gelangt in den Spalt zwischen M. brachialis internus und der radialen Gruppe der Streckmuskeln des Vorderarms (Supinator longus, Extensor carpi radialis longus). Damit erreicht sie den Stamm des N. radialis. Hier theilt

sie sich in einen Ramus ascendens und descendens. Der erstere läuft dem Ast der Collateralis radialis, welcher dem N. radialis zur Vorderseite des Arms folgt, entgegen, und wird oft in Anastomose mit ihm getroffen. Er kann das Gebiet der Coll. rad. einengen oder selbst durch sie ersetzt werden. Der Ramus descendens begleitet den N. radialis zum Vorderarme und endet gewöhnlich in den radialen Streckmuskeln. Er kann hier aber auch weiter vordringen, mit dem N. radialis zur Streckseite des Vorderarms gelangen und deren Versorgung in Concurrenz mit der Interossea dorsalis resp. Recurrens interossea zum Theile übernehmen (Perissodactyla, Artiodactyla, Hyrax, Kaninchen).

Im Allgemeinen stösst der Ramus descendens am Beginne des Vorderarms an das Gebiet der Recurrens radialis. Unter weiterem Vordringen der letzteren in proximaler Richtung erfährt die Transversa cubiti bei den Anthropoiden (Orang) eine starke Rückbildung und stellt dann nur ein schwaches, die Hinterfläche des M. brachialis internus und Vorderseite der Ellbogengelenkkapsel aufsuchendes Gefäss vor (Fig. 4, Taf. CXXX). In diesem Zustande ist sie auch beim Menschen in vielen Fällen nachweisbar.

Mehrfach spielt die Transversa cubiti eine besondere Rolle. Bei Echidna wird sie zu einem mächtigen Gefässe (Taf. CXXVI), welches den Blutstrom aus der zur Hauptbahn am Oberarme gewordenen Collateralis radialis (Ast der Circumfl. h. post.) aufnimmt und einen Theil desselben der Radialis (Art. rad.), einen anderen Theil dem erhalten bleibenden distalen Brachialisstück zuführt, von wo er in der Interossea (Art. inteross.) zum Vorderarme abfließt. Ferner kommt sie bei der Ausbildung eines das Foramen supracondyloideum umgehenden Collateralstamms in Betracht (s. S. 1223). Derselbe zeigt sich in der Mehrzahl der zur Beobachtung gelangten Fälle als eine erweiterte Anastomose zwischen der Brachialis anterior oder auch der Brachialis selbst mit Aesten der Transversa cubiti im Bereiche des beiden Gefässen gemeinsamen Gebietes, der Beugemuskeln des Oberarms (vergl. Taf. CXXX, Fig. 1r u. l und Fig. 2r u. l, R. coll.).

Im Folgenden stellen wir noch für diejenigen Ordnungen, über welche eingehendere Untersuchungen vorliegen oder vom Autor vorgenommen werden konnten, die wichtigsten Verhältnisse im Einzelnen dar.

#### Monotremata.

Lit. J. Hyrtl 1853 (771). F. Hochstetter 1896 (766). E. Göppert 1905 (815).

*Ornithorhynchus.* Ueber die Lage der Axillaris zum Plexus brachialis finden sich keine Angaben. Die Brachialis begleitet den N. medianus durch ein Foramen supracondyloideum zum Vorderarme und setzt sich hier in die Interossea fort.

Nach Hochstetter's Befunden entsendet die Axillaris dicht nebeneinander zwei Aeste, welche die Hinterwand der Achselhöhle zu versorgen haben. Sie waren bei Hyrtl's Exemplar in einen gemeinsamen Stamm

vereinigt. Nach Abgabe eines Zweiges für Teres major und Subscapularis dringt der erste von ihnen, nach der Beschreibung offenbar eine Circumfl. hum. post., zwischen M. subscapularis und Teres major, weiter zwischen Anconaeus medialis und lateralis hindurch und versorgt mit seinen Zweigen die Muskeln an der Dorsalseite des Schulterblattes (Infraspinatus, Supraspinatus), den Deltoides, die oberflächlichen Rückenmuskeln und die Rückenhaut, die Anconaei. Ein Zweig gelangt, den Anconaeus brevis durchbohrend, an die Radialseite der Ellbogenbeuge, versorgt auch den Brachialis internus und schliesst sich den oberflächlichen Aesten des Nervus radialis am Vorderarme an.

Der zweite Ast versorgt den Latissimus dorsi und tritt zwischen Teres major und dem letzteren Muskel dorsalwärts zur Rückenmuskulatur und Haut.

Endlich geht von der Axillaris noch eine mächtige, die Brachialis an Kaliber übertreffende Arterie ab, die Thoracica lateralis (s. longa), welche Latissimus dorsi und Pectoralis major versorgt und Aeste zur Haut der Brustgegend sendet. Ein Zweig dieser Arterie dringt durch den II. Intercostalraum (nach Hyrtl den I.) an die Innenseite der vorderen Thoraxwand und übernimmt das Gebiet der Mammaria interna.

Die Brachialis entsendet oberhalb des For. supracondyloideum zwei Aeste; ein vorderer, Hyrtl's Ramus supracondyloideus, tritt, vor dem For. supracond. abwärts laufend, auf die vom Epicondylus ulnaris entspringenden Beugemuskeln des Vorderarms, versorgt sie, schiebt nach Hyrtl einen Zweig ab, der in das Ende der Brachialis distal vom For. supracond. einmündet und lässt seine Aeste subcutan bis zur Palma hinunter laufen. Der zweite Ast der Brachialis, Hyrtl's R. retrocondyloideus, läuft zwischen Anconaeus medialis und quartus, beide versorgend, zu den am Olecranon entspringenden Vorderarmmuskeln.

*Echidna*\*) (Taf. CXXVI). Das Arteriensystem des Oberarms ist hier charakterisirt durch das Fehlen einer Art. brachialis. Dass es sich um eine Rückbildung handelt, zeigte Hochstetter, indem er das Bestehen einer Brachialis während des embryonalen Lebens nachwies.

Eine Betrachtung der Muskulatur der Extremität lässt die Veranlassung für die Rückbildung der Stammarterie erkennen. Die Insertion des Latissimus dorsi (Lat.) ist abwärts auf den Epicondylus ulnaris humeri (Ep. uln.) verlegt, eine Verschiebung, die mit der Ausbildung der vorderen Extremität als Scharrbein in Zusammenhang steht, indem sie dem Latissimus eine energischere Theilnahme an der Bewegung der Gliedmasse gestattet. Diese Verlagerung zwingt den N. medianus, ebenso aber auch N. ulnaris und radialis, zu einem erheblichen Umwege auf ihrer Bahn (N. med., uln., rad.). Eine Arterie, die in der Begleitung des Medianus durch das For. supracond. verlief, wie es bei der Brachialis der Fall war, hätte diesen Umweg mitmachen müssen; daraus ergibt sich

\*) Der Darstellung liegt die Untersuchung eines gut injicirten Exemplars zu Grunde.

eine Veranlassung für ihre Rückbildung und für die Ausbildung einer directeren Bahn zur Versorgung der distalen Theile der Extremität. Die gleichen Verhältnisse bedingen offenkundig auch das Fehlen einer *Art. profunda brachii*, wie ein Blick auf den Verlauf des *Nervus radialis* lehrt.

Nachdem die *Art. axillaris* (*Art. ax.*) die Ventralseite der Wurzeln des *Plexus brachialis* passirt hat, tritt sie in den Bereich des *Plexus* selbst ein, indem sie sich zwischen die dorsalen Theile des *Plexus* (in der Figur dunkelgelb) und die proximalen Verbindungszüge seiner ventralen Stränge einlagert. In directem Verlaufe schliesst sich nun der für die freie Extremität bestimmte Stamm der Bahn des *Nervus axillaris* (*N. ax.*) an, tritt mit ihm durch die vordere Schulterlücke und gelangt an die laterale Seite der Extremität. Hier bettet er sich zwischen die vom Humerus entspringenden radialen Streckmuskeln des Vorderarms und einen vom *Medianus* versorgten, dem *Brachialis internus* zuzurechnenden Muskel (\*) und zerfällt in zwei Endäste. Der eine läuft auf den radialen Streckern am Vorderarme abwärts und bildet als *Art. radialis* (*J. Hyrtl*) den stärksten Stamm des Vorderarms (*Art. rad.*). Der zweite geht zwischen Humerus und Beugemuskeln (*Biceps*, *Brachialis internus*) ulnarwärts, erreicht die untere Mündung des *For. supracond.* und biegt hier als *Arteria interossea* (*Art. inteross.*) distalwärts um. Vorher sendet die Arterie einen dünnen Ast zum *For. supracond.* empor, der rückläufig den *Medianus* durch den *Canal* begleitet (*Hyrtl*, *Hochstetter*). In diesem Aste ist noch ein Rest der im Laufe der embryonalen Entwicklung schwindenden *Brachialis* erhalten (*Hochstetter*).

Die Ausbildung des geschilderten Arterienstammes erklärt sich durch die Erweiterung normaler Anastomosen zwischen einem Aste der *Axillaris* und einem solchen des distalen Endes der *Brachialis*. Der obere Theil des Stammes ist durch seinen Anschluss an den Verlauf des *Nervus axillaris* (*N. ax.*)\* als aus der *Circumflexa humeri posterior* (*Art. circumfl. h. post.*) entstanden kenntlich. Die Fortsetzung liefert der *Ramus descendens* der letzteren (s. o., S. 1229), der an der Aussenseite des Oberarms (wie bei *Marsupialiern* und *Stenops*) den Blutstrom hinunterführt. Die allgemein verbreitete Anastomose des *R. descend.* der *Circumfl. h. post.* mit dem *R. ascendens* der *Transversa cubiti* (s. S. 1233) lässt diesen zu einem weiteren Gliede des neuen Hauptstammes werden. Der *Ram. descendens* der *Transv. cub.* leitet dann durch seine Verbindungen mit der *Radialis* zu letzterer hin, während der Stamm der *Transv. cubiti* in die alte Hauptbahn distal vom *For. supracond.* einmündet. Die Oberarmarterie von *Echidna* baut sich also aus *Circumfl. h. post.*, deren *Ram. desc.*, dem *Ram. asc.* der *Transv. cub.* und dem Stamme der letzteren auf (s. E. Göppert (815)).

\*) Der den *N. axillaris* darstellende Stamm entsendet auch den sog. *N. radialis superficialis* und versorgt damit einen grossen Theil des dem *Radialis* der höheren Formen zugehörigen Gebietes. Letzterer ist bei den *Monotremen* durch den *Radialis profundus* (Taf. CXXXVI, *N. rad. prof.*) dargestellt.

Während der Hauptstamm mit seinen Zweigen die Versorgung der dorsalen und lateralen Seite des Oberarms übernimmt, wird die Medialseite und die vordere Brustwand von einem mächtigen Stamme versorgt, der sich von der Axillaris bei ihrem Eintritte in den Bereich des Plexus brachialis ablöst (Taf. CXXVI). Lange, schlanke Aeste desselben gelangen auch auf die Gruppe der Beugemuskeln des Vorderarms und schliessen sich hier handwärts laufenden Nerven aus dem Plexus brachialis an. Unsere Figur zeigt endlich die terminale Aufsplitterung des medialen Stammes, dessen Aeste mit Plexuszweigen dem Panniculus und der Haut zustreben (Nn. Aa. subcut. et cut.). Es scheint sich hier um eine mächtig entwickelte *Thoracica lateralis (longa)* zu handeln.

Es wären jetzt noch kurz die Aeste des Hauptstammes des Oberarms zu schildern. Gleich an seinem Anfange entsendet er eine starke Arterie dorsalwärts, welche an der Hinterseite des *Anconaeus longus* (Anc. l.) die Lücke zwischen *Subscapularis* (Subscap.) und *Teres major* (T. maj.) passirt und nun die Dorsalseite des letzteren Muskels und des *Latissimus dorsi*, den *Subscapularis*, sowie das Integument der Schultergegend versorgt. Seine Verlaufsweise entspricht dem einer *Circumflexa scapulae*. Ihm folgt in dem auf Taf. CXXVI dargestellten Falle unmittelbar ein zweiter Ast in ähnlichem Verbreitungsgebiete.

Weiterhin versorgt der Stamm nach seinem Durchtritte durch die vordere Schulterlücke den *Musculus deltoideus*, genau wie die *Art. circumflexa humeri posterior* der höheren Formen, und giebt mit den sensiblen Zweigen des *N. axillaris* laufende Aeste zur Haut der Schulter. Etwa in gleicher Höhe geht ein dünner, bald gabelig getheilter Ast ab, der sich den an der Dorsalseite des Vorderarms entlang ziehenden Zweigen des *N. radialis superficialis* (Axillaris) anschliesst (Ramus *N. rad. superf.*) und sie gegen das *Dorsum manus* begleitet. Ein weiterer Ast zieht in Begleitung eines zum *N. radialis profundus* laufenden Stranges aus dem *Radialis superficialis* zwischen zwei Portionen des humeralen *Anconaeus* theiles hindurch und gelangt bis zu den Streckmuskeln des Vorderarms. In der gleichen Bahn läuft bei anderen Säugethieren der *Ram. desc. der Circumfl. h. post.*

Von grösseren Aesten ist endlich noch einer erwähnenswerth, der dort abgeht, wo die Arterie den *Nervus radialis (profundus)* bei seinem Austritte aus dem Bereiche der *Mm. anconaei* erreicht. Er begleitet den Nerven eine Strecke weit in proximaler Richtung.

#### Marsupialia (Fig. 1, Taf. CXXVII).

Lit.: G. Cuvier 1839 (40). J. F. Meckel 1831 (48). H. C. L. Barkow 1862 (808). J. Hyrtl 1864 (826). E. Schwalbe 1894 (792). E. Zuckerkandl 1894, 1895 (802).\*)

Die *Axillaris* scheint allgemein hinter der Medianusschlinge den *Plexus brachialis* zu passiren, um weiter als *Art. brachialis* (*Art. brach.*), den

\*) Verf. untersuchte *Halmaturus Benetti*, *Halmaturus nalabatus*, *Perameles nasuta*.

Medianus (N. med.) begleitend, das Foramen supracondyloideum zu durchsetzen. Ein solches fehlt jedoch bei *Dasyurus Mangei* (E. Schwalbe). Die specielle Lage der Arterie zum Medianus ist keine ganz constante. Während sie wohl in der Mehrzahl der Fälle an der Hinterseite des Nerven hinabzieht, läuft sie gelegentlich, wie unsere Abbildung für den rechten Arm eines *Halmaturus* zeigt, etwas nach vorn vom Nerven gelagert und findet sich dann auch in der Ellbogenbeuge noch an seiner Radialseite. Auf der linken Seite desselben Thieres lag die Arterie jedoch der Norm entsprechend hinter dem Nerven.

Nach des Autors Befunden sind die Aeste der *Axillaris* zu zwei stärkeren Stämmen zusammengefasst. Der eine entspringt proximal von der Medianusschlinge und entsendet die *Artt. thorac. antt.* (*Art. thor. ant.*) und die *Thor. lateralis (s. longa)* (*Art. thor. l.*), der andere, ein *Truncus subscapularis*, geht in der Spitze des Winkels zwischen den beiden Medianuswurzeln ab. Er entlässt eine starke *Circumflexa humeri post.* (*Art. circumfl. h. post.*), zieht an der Hinterseite der *Art. axillaris* und der 3 grossen Nervenstämme des Plexus vorbei und verzweigt sich in typischer Weise in die *Thoracico-dorsalis* (*Art. thor. dors.*) und *Circumflexa scapulae* (*Art. circumfl. scap.*) In selbstständigem Ursprunge zeigt unsere Figur die *Circumflexa humeri anterior*.

Weit herab reicht das Gebiet der *Circumflexa humeri posterior*. Sie versorgt ausser dem *Deltoides* auch *Anconaeus longus* und *lateralis* und schickt zwei Aeste an der Aussenseite des Oberarms abwärts, von denen der eine sich hier in der Versorgung der Musculatur erschöpft, während der andere, längere (*Ramus Art. circumfl. h. post.*) sich dem zur Dorsalseite des Vorderarms ziehenden Hautast des *N. axillaris* (*Ramus N. ax.*) anschliesst und mit einem Aste der *Art. radialis* anastomosirt. Er bildet die *Collateralis radialis*.

Im Verlaufe der *Brachialis* stellt sich als erster Ast eine *Profunda* (*Art. prof. br.*) ein, die nach Abgabe eines starken Zweiges an die Medialseite der Strecker sich dem *N. radialis* anschliesst (*N. rad.*) und die Hinterseite des Oberarms versorgt. Die Arterie reicht nicht in das Gebiet der *Collat. radialis* hinein, das der *Circumfl. h. post.* zugehört (s. o.).

Etwas oberhalb des Foramen supracondyloideum entsendet der Stamm die *Collateralis ulnaris* (*Art. coll. uln.*), die sich in Begleitung des *N. ulnaris* (*N. uln.*) zum Vorderarm begiebt und in den ulnaren Beugern endet. Ein von der Anfangsstrecke der Arterie abgehender oberflächlicher Ast begleitet den *N. cutaneus anti-brachii medialis* am distalen Theile des Oberarms zum Anfange des Vorderarms.

Als stärkster nach vorn gehender Ast entspringt distal die *Art. brachialis anterior (superficialis)* (*Art. brach. ant.*) mit typischem Verzweigungsgebiete. Unmittelbar an ihrer Abgangsstelle gehen die

Arterien für die mittleren Theile der Beugemuskeln ab. Zu ihnen gesellt sich eine *Nutritia humeri*.

Bemerkenswerth ist die weitgehende Variabilität im Verlaufe der *Brach. ant.* Keineswegs constant ist die Lage zum *N. medianus*. Bei normaler Bahn der *Brach. ant.* an der Hinterseite des Nerven kann die *Brach. ant.* unter dem Nerven vorbeiziehen, statt, wie es der Norm entspricht, die Aussenseite zu kreuzen. Endlich ist dem Autor bei *Halmaturus ualabatus* ein Fall bekannt, in welchem auf einer Seite die Arterie über dem *Lacertus fibrosus bicipitis* hinzog. Erwähnenswerth ist endlich die starke Ausbildung der *Art. plicae cubiti* (*Art. superficialis antibrachii volaris* Erik Müller's (832)) (*Art. pl. cub.*).

Als letzter wichtiger Ast entspringt von der *Brachialis* unterhalb des *Foramen supracondyloideum* die *Transversa cubiti* (*Art. transv. cub.*), welche unter dem *M. brachialis internus* lateralwärts zieht und zwischen ihm und den radialen Streckern des Vorderarms sich in einen *Ramus descendens* (*Ram. desc. Art. transv. cub.*) und *ascendens* gabelt. Der letztere zieht in der Nachbarschaft des *Radialisstammes* zwischen *Brachialis internus* und *Supinator longus* weit empor.

#### *Edentata* (Fig. 2, Taf. CXXVII).

Lit.: J. Hyrtl 1854, 1855 (824 u. 824a). E. Zuckerkandl 1894, 1895 (802). Aeltere Lit. s. bei J. Hyrtl (1854).\*)

Eine Eigenthümlichkeit bestimmter *Edentaten* bildet die Umhüllung des Endes der *Axillaris* und der *Brachialis* bis jenseits des *Foramen supracondyloideum* durch ein dichtes Wundernetz, wie es bereits oben (S. 1224) dargestellt wurde. Aber auch bei Formen, die eine *Rete mirabile* um das Hauptgefäß nicht aufweisen, können die peripheren Gefäße durch Netze einfacheren Aufbaues vertreten sein.

Allgemein finden sich die Wundernetze nm den Stamm von *Axillaris* und *Brachialis* bei den *Bradypodiden* (*Bradypus*, *Choloepus*) und den *Maniden*. Vermisst wurden sie bei allen übrigen bisher untersuchten Arten (*Orycteropus*, *Dasybus*, *Myrmecophaga*).

Specielle Angaben über die Lagerung der *Axillaris* zum *Plexus brachialis* finden sich nicht in der Literatur. Ein besonderes Verhalten zeigte das unserer Abbildung zu Grunde liegende Präparat der Extremität von *Choloepus didactylus*: die *Axillaris* läuft als einfacher Stamm durch die *Axilla*, umkleidet sich in ihrem distalen Bereiche mit dem *Rete mirabile* und tritt dann als *Brachialis*, von ihrem Netze umspannen unter dem *Nervus ulnaris* (*N. uln.*) fortlaufend, an die Hinterseite des *Medianus* (s. S. 1225). Der *Plexus* wird also hier nicht von der Arterie durchsetzt.

Die *Brachialis* begleitet den Stamm des *Nervus medianus* durch das *Foramen supracondyloideum* in die *Ellbogenbeuge*.

\*) Der Autor untersuchte ein Exemplar von *Choloepus didactylus*.

Beachtenswerth ist, dass ein allerdings meist nur unbedeutender Theil des Blutstromes das Foramen supracondyloideum umgehen kann, indem ein oberhalb des Foramen aus der Hauptbahn entspringender Ast vor diesem hinunterläuft und jenseits des For. in eines der Stämmchen des Begleitgeflechtes oder in den Brachialisstamm selbst mündet. Dies zeigt unsere Abbildung für *Choloepus*. Das Gleiche besteht nach Zuckerkandl bei *Bradypus*, ein ähnliches Verhalten nach Hyrtl bei *Myrmecophaga*. Dass hier gelegentlich der die Umgehung vermittelnde Collateralstamm unter Rückbildung der eigentlichen Brachialis im Bereiche des For. supracond. zur Hauptbahn werden kann, erhellt aus einer Bemerkung J. F. Meckel's (Syst. d. vergl. Anat. 5. Theil. 1831. S. 314) (s. S. 1223).

Als Beispiel für die periphere Verzweigung des Hauptstammes bei den *Bradypodiden* diene *Choloepus* (s. Figur). Die Aeste der *Axillaris* entspringen aus dem Anfange des Begleitgeflechtes. Als einfache Stämme verhalten sich nur die *Thoracicae antt.* (Art. thor. antt.), die beiden die *Thorac. lateralis (longa)* (Art. thor. lat.) vertretenden Arterien und die dünne *Circumflexa humeri anterior* (Art. circumfl. h. ant.). Als Netze lösen sich die übrigen Aeste ab, es besteht also ein *Rete subscapulare* mit Theilung in ein *R. thoracico-dorsale* (Art. thor.-dors.) und *circumfl. scapulae* (Art. circumfl. scap.), ebenso ein *R. circumfl. humeri posterius* (Art. circumfl. h. post.). Das letztere beschränkt sein Gebiet nicht auf die Schultermusculatur, sondern versorgt auch hier den proximalen Theil des *Anconaeus longus* und *lateralis*.

Aus dem Begleitgeflechte der *Brachialis* entspringt ein schwaches *Rete profundum* (Art. prof. br.), aus dem bald ein einfaches Stämmchen hervorgeht. Das Gebiet desselben bildet den distalen Theil der *Strecker*, nur ein ganz feiner Ast überschreitet mit dem *N. radialis* den *Sulcus radialis* und gelangt in den Spalt zwischen *Musc. brachialis internus* und *Brachio-radialis*. Dicht oberhalb des For. supracondyloideum entspringt die *Collateralis ulnaris* (Art. coll. uln.), die, mit dem *N. ulnaris* hinter dem *Epicondylus ulnaris* laufend, die untersten Theile des *Extensor antibrachii*, sowie die Kapsel des Ellbogengelenks versorgt. Sie fließt schliesslich mit einem Zweige des Netzes zusammen, welcher vom Begleitgeflechte der *Brachialis* unterhalb des *Canalis supracondyloideus* zum *N. ulnaris* geschickt wird. Nach vorn entsendet das Netz der *Brachialis* oberhalb des For. supracond. ausser dünnen Muskelästen ein Netz, das den *N. musculo-cutaneus* (*N. musc. cut.*) begleitet, mit ihm zwischen dem zur *Ulna* laufenden Theile des *Biceps* und dem *Brachialis internus* radialwärts zieht und für die Ursprungspartien der radialen Streckmuskeln des Vorderarms bestimmt ist. Ein distal vom For. supracond. sich ablösender Plexus repräsentirt die *Transversa cubiti*. Er zieht in typischer Weise unter dem *M. brachialis internus* zu der eben genannten Muskelgruppe.



In der Hauptsache verhalten sich die Gefäße bei *Bradypus torquatus* (Hyrtl) und *Br. didactylus* (Zucker кандl) in gleicher Weise, wie eben geschildert. Es besteht hier aber auch eine typische Brach. ant. (Zucker кандl's Radialis superficialis), die bei unserem *Choloepus* durch die Begleitarterie des *N. musculo-cutaneus* ersetzt ist.

Den *Dasypodiden*, von welchen *Dasypus villosus* und *novemcinctus* durch Zucker кандl, *D. novemcinctus* und *Chlamyphorus truncatus* durch Hyrtl untersucht wurden, fehlt, wie bereits mitgetheilt, eine Wundernetz bildung um den Hauptstamm, während ein Theil der Seitenzweige bei *Dasypus* durch Netze oder Gefäßbüschel vertreten wird, so die Profunda brachii und die gut ausgebildete Brach. anterior (superficialis = Radialis superficialis), welche bei *D. villosus* mit zwei, den Medianus zwischen sich fassenden Wurzeln oberhalb des For. supracond. entspringt. Gleichfalls oberhalb des For. entspringt bei *Dasypus* von der Brachialis ein Netz, welches sich der Oberfläche der Beugemuskeln an der ulnaren Seite des Vorderarms auflagert und eine Art. plicae cubiti vertreten dürfte. Die Netz bildung vermisste Hyrtl bei *Chlamyphorus*. Aus seiner Beschreibung ist erwähnenswerth, dass die Circumflexa humeri post. einen Ram. descendens lateral am Oberarme bis zum Condylus lateralis humeri und den hier entspringenden Muskeln hinunterschickt.

*Myrmecophaga tamandua* besitzt am Oberarme nur in den peripheren Bahnen Netze; so sind die Profunda, Collateralis uln. und die Brach. anterior (= Brach. superf. = Radialis superf.) als Netze entwickelt.

Bei *Manis macrura* sind die Circumflexa scapulae und die Aeste der Brachialis je durch mehrere aus dem Wundernetze der Hauptbahn abgehende Aeste vertreten, die unter dichotomischer Theilung Büschel oder auch wirkliche Netze bilden. Das durch die Abgabe der Seitenzweige stark reducirte Begleitnetz des Stammes wird distal vom For. supracond. durch neuerdings von der Brachialis abgegebene Aeste verstärkt. Ein centraler Hauptstamm innerhalb des Netzes ist von nun an nicht mehr zu unterscheiden.

Für *Orycteropus capensis* ist das Fehlen von Netzen um den Hauptstamm festgestellt, allerdings nur bei einem Embryo.

#### Carnivora fissipedia.

Lit.: J. Hyrtl 1864 (826). E. Schwalbe 1895 (792). E. Zucker кандl 1894 (802). S. ausserdem die Lehr- und Handbücher der Anatomie der Haussäugethiere, speciell W. Ellenberger und H. Baum, L. Frank, J. Struska.\*)

Die Axillaris zieht allgemein durch die Medianusschlinge. Der letzteren Lage ist jedoch verschieden. Während sie bei den Musteliden,

\*) Verf. untersuchte folgende Arten. Canidae: Hund (2 Exempl.); Felidae: Katze (2); Mustelidae: *Mustela* (1) spec.?, *Putorius foetidus* (1), *Galiotis barbara* (1), *Mephitis zorrilla* (1); Viverridae: *Crossarchus fasciatus* (2), *Herpestes griseus* (2); Procyonidae: *Nasua socialis* (1).

Viverriden und Ursiden in der Achselhöhle lagert, findet sie sich bei *Felis* erst am Anfange des Oberarms. Eine Besonderheit weist der Hund auf. Hier läuft die *Axillaris* durch eine den *Musculo-cutaneus* liefernde, aus dem VII. und VIII. Cervicalnerven stammende Schlinge; am Ende des Oberarms wird dann die *Brachialis* überkreuzt durch einen starken, vom *Musculo-cutaneus* zu dem hinter der Arterie liegenden *Medianus* laufenden Nerven.

In den meisten Familien geht die *Brachialis* mit dem *Medianus* zusammen durch ein Foramen supracondyloideum (*Mustelidae*, *Viverridae*, *Felidae*). Ein solches fehlt (fast stets) den *Caniden*, *Ursiden* und *Hyänen*. In der Regel liegt dabei die Arterie an der Hinterseite des Nerven und gelangt dann am Anfange des Vorderarms in radiale Lagerung zu ihm. Eine Ausnahme bilden hier, abgesehen vom Hunde (s. u.), die bisher untersuchten *Viverriden*, wie schon E. Schwalbe für *Herpestes griseus* fand, wo, ebenso wie bei *Crossarchus*, die Arterie nach dem Durchtritt durch die Medianusschlinge an der Vorderseite des *Medianus* bis in die Ellbogenbeuge hinunterzieht. Nur dicht über dem Foramen supracondyloideum legt sich der Nerv etwas auf die Arterie. Er wird durch die *Art. brachialis anterior*, welche über ihn hinweg radialwärts zieht, etwas nach vorn verlagert.

Zwischen dem proximal und dem distal vom For. supracond. liegenden Gebiete der *Brachialis* bestehen Verbindungen, von denen eine vordere hier für uns von Interesse ist. Sie wird vermittelt durch eine Anastomose zwischen einem Aste aus dem Anfange der *Brachialis anterior* (s. u.), welche dicht oberhalb, und der *Transversa cubiti*, welche dicht unterhalb des For. supracond. entspringt. Beide versorgen, die eine von oben, die andere von unten, den distalen Theil der Beuger. Die Anastomose zwischen ihnen läuft vor dem For. supracond. vorbei (so bei der Katze gefunden). Ein wenn auch kleiner Theil des Blutstromes kann also vor dem Foramen vorbeigeführt werden. Dieser Befund erklärt das Verhalten des Hauptstammes bei *Nasua socialis*. Der Anfang der *Brachialis anterior* und der eben für die Katze geschilderte *Ramus anastomoticus* zwischen ihr und der *Transversa cubiti*, endlich der Anfang der letzteren selbst sind stark erweitert und bilden nun eine neue Bahn, die vor dem For. supracondyloideum vorbeizieht, während die alte, durch das Foramen gehende Bahn verödet ist. So läuft also nun der Stamm der Arterie zwar anfangs hinter dem *Medianus*, kreuzt dann aber den Nerven, divergirt von ihm, zieht vor dem Foramen in die Ellbogenbeuge hinunter und schliesst sich erst hier dem *Medianus* wieder an. Die ganze Strecke, auf welcher die Arterie getrennt vom Nerven verläuft, ist neu, wie es schon E. Schwalbe 1895 aussprach. So bestehen hier Zustände, wie sie sich ganz ähnlich bei bestimmten Primaten entwickelt haben (s. u.).

Endlich ist zu erwähnen, dass bei den *Caniden*, bei denen ein For. supracond. fehlt, *Medianus* und *Brachialis*, etwas nach vorn verlagert, die Gegend der *Plica cubiti* durchziehen. Dabei liegt die Arterie in ganzer

Länge an der Vorderseite des Medianus zwischen ihm und dem Musculo-cutaneus.

Aus dem Anfange der Axillaris, einer Strecke, die in den Lehrbüchern der Veterinärmedizin noch zur Subclavia gerechnet wird, entspringen getrennt oder zu gemeinsamem Stamme verbunden, Thoracica anterior und lateralis (longa). Die erstere giebt ausser kleinen Gefässen Aeste zum Pectoralis minor und tritt über den oberen Rand des Muskels zum Pectoralis major, den sie von innen her versorgt. Die Spalte zwischen Pectoralis major und der nach Schwund der Clavicula mit dem Sterno-cleido-mastoideus verbundenen Pars clavicularis des Deltoides wird allgemein aus dem Subclavia-Ast versorgt, der die Transversa scapulae liefert. Die Thor. lat. bildet die Hauptquelle für die Ernährung des Pectoralis minor, giebt Rr. glandulares für die Lymphknoten der Achselhöhle ab und läuft weit an der seitlichen Thoraxwand hinunter.

Die übrigen Aeste der Axillaris werden allgemein von einem starken Truncus subscapularis abgegeben; so entspringen Thoracico-dorsalis, Circumflexa scapulae, Circumflexa humeri posterior und die an der Unterfläche des Coraco-brachialis in typischer Weise verlaufende Circumflexa humeri ant., ein nur schwaches Gefäss. Oft aus dem gleichen Stamme, vielfach aber auch selbstständig, etwas weiter distal, geht aus der Axillaris eine zweite Circumfl. hum. ant. ab, die beim Bestehen eines M. coraco-brachialis longus (z. B. bei Galictis und Mustela) mit dem N. musculo-cutaneus zwischen ihm und dem Cor.-brach. brevis hindurch zum Ursprunge des Biceps, zum Humeruskopfe und zur Gelenkkapsel zieht, die ganze Nachbarschaft speisend. Im Allgemeinen besteht nur der M. coraco-brachialis brevis, an dessen Hinterseite dann die eine, an dessen Vorderseite die zweite, zuletzt geschilderte Circumflexa hum. ant. läuft.

Mit Ausnahme der vom Autor untersuchten Viverriden (Crossarchus, Herpestes) ist die Circumfl. hum. post. ein starkes Gefäss und versorgt nicht nur die hintere Schultergegend und die Anfänge der Streckmuskeln, sondern entsendet einen starken Ram. descendens zur Hinter- und Radialseite des Oberarms. Das Gleiche ist nach Hyrtl auch bei Viverra Lisang der Fall. Der R. desc. läuft entweder zwischen Anconaeus lateralis und posticus, oder zwischen posticus und medialis zum N. radialis, versorgt die ganze Hinterseite der Strecker und begleitet den N. radialis als Collateralis radialis zur Radialseite. Während ein Ast an der Aussenkante des Humerus zum Gelenke hinunterzieht, folgt das Ende dem N. radialis zwischen die radialen Strecker des Vorderarms und den Brachialis internus an die Vorderseite des Oberarms und gelangt damit zum Anschlusse an das Gebiet des R. ascendens der Transversa cubiti, mit der oft eine weite Anastomose nachweisbar ist.

Von den Aesten der Brachialis ist die Profunda brachii in den meisten Fällen nur schwach entwickelt. Sie schickt Aeste an die mediale Seite der Strecker und begleitet noch auf kurze Strecke den N. radialis

an die Hinterseite des Oberarms, um hier vom R. descendens der Circumfl. hum. post. abgelöst zu werden. Vielfach entspringen die an der Medialseite bleibenden Aeste gesondert vom Stamme der Brach. Nur bei einzelnen Viverriden ist die Profunda stark und versieht die ganze Hinterseite, begleitet den N. radialis weiter zur Vorderseite des Arms und anastomosirt mit dem R. ascendens der Transv. cubiti. Unterwegs anastomosirt sie mit dem in diesen Fällen schwachen R. desc. der Circumfl. hum. post.

Nach vorn gehen in wechselnder Zahl Brachialisäste, zu denen beim Hund ein starker R. bicipitalis gehört, der etwas über der distalen vor der Brachialis liegenden Verbindung zwischen N. musculo-cut. und Medianus entspringt (er wird in der Anatomie des Hundes von Ellenberger und Baum als Brachialis anterior s. interna bezeichnet). Dicht über dem For. supracond. entsendet der Hauptstamm die Brachialis anterior (bei Ellenberger und Baum: Collateralis radialis superior). Beim Hund geht sie dicht über der eben erwähnten Nervenschlinge ab, selten, wie Ellenberger und Baum angeben, weiter proximal. Sie zieht schräg über das Ende des Biceps zur Radialseite des Vorderarms und gelangt, dorsalwärts streichend, bis zur Rückseite der Hand. Die mit der Umbildung der Radialis am Vorderarme in Zusammenhang stehende Besonderheit ihres Endgebietes kommt mit den Vorderarmgefäßen zur Darstellung. Am Oberarme versorgt die Brach. ant. den distalen Theil des Biceps und anastomosirt dabei (s. S. 1242) mit der Transversa cubiti. Als Aeste der Brach. ant. kamen ferner zur Beobachtung eine Nutritia humeri, mehrfach (Viverriden, Musteliden) eine lange, schlanke Art. plicae cubiti. Mit ihren ersten Aesten am Vorderarme, die zu den Streckern gehen, setzt die Brach. ant. das Gebiet der Transv. cub. fort. Ihre Verwendung zur Herstellung eines das For. supracond. umgehenden Collateralstammes bei *Nasua* wurde oben besprochen.

Mit der Brachialis gemeinsam oder doch in ihrer Nähe entspringt die Collateralis ulnaris (superior der Anatomie der Haussäugethiere). Bei *Nasua* geht sie aus dem Collateralstamme hervor. Sie erreicht den N. ulnaris und schliesst sich ihm auf seinem Verlaufe zum Vorderarme an. Bevor sie mit ihm an das Gelenk gelangt, schickt sie noch einige Aeste zu den Streckern und versorgt die Hinterseite der Gelenkkapsel mit einem starken Zweige.

Unterhalb des Foramen supracondyloideum, beim Hund distal von der Verbindung zwischen N. musculo-cutaneus und Medianus in entsprechender Höhe entspringt die Transversa cubiti, die regelmässig als starkes Gefäss entwickelt ist (in den Lehrbüchern der Anatomie der Haussäugethiere als Collateralis radialis inferior bezeichnet). Sie kreuzt die Vorderseite des Humerusendes distal von der Insertion des Pectoralis superficialis (s. major) und Delto-cleido-mastoideus (Brachio-cephalicus), unter dem Biceps und Brachialis internus hinwegziehend. Bei *Felis* und den Viverriden, bei denen die Insertion des Delto-cleido-mast. an der

Ulna erfolgt, läuft die Arterie auch unter jenem hindurch. Sie versorgt die genannten Muskeln. Ihr Bicepsgebiet anastomosirt, wie schon mitgetheilt, mit dem Gebiete der Brachialis anterior. In die Nachbarschaft des N. radialis, zwischen Brachialis internus und die radialen Strecker gelangt, theilt sie sich in Ramus ascendens und descendens, proximalwärts mit der Collateralis radialis (aus Profunda oder meist Circumflexa humeri post.), distalwärts mit dem Vorderarmgebiete der Brachialis anterior zusammentreffend. Vor dem Ellbogengelenke entsendet die Brachialis endlich ulnarwärts einen constanten und meist starken Zweig, welcher die Ursprünge der Flexoren am Vorderarme versorgt und zwischen ihnen in etwas rückläufiger Bahn bis zur Kapsel des Ellbogengelenks und zur Anastomose mit der Collateralis ulnaris gelangt (Collateralis ulnaris inferior in der Anatomie der Haussäugethiere).

#### Carnivora pinnipedia.

Lit.: K. E. v. Baer 1835 (807). H. C. L. Barkow 1866 (809). W. Gruber 1852 (818 a), 1859 (818 b). E. Zuckerkandl 1894 (802).

Ueber die Lage der Axillaris zum Plexus brach. ist nichts bekannt. Die Brachialis begleitet anfangs den N. medianus. Bei Otaria und Trichechus fehlt ein For. supracond. Bei den Phociden, die fast stets mit einem solchen ausgestattet sind, kann die Brach. mit dem Medianus die Oeffnung durchsetzen, oder der Blutstrom umgeht das For., indem er unter Ausbildung einer Collateralbahn vor dem For. vorbeigeleitet wird (vergl. S. 1223).

Von Aesten der Axillaris ist durch K. E. v. Baer ein starker Truncus subscapularis beschrieben, der auch die Circumflexa humeri abgiebt, von der auch ein Ast zur medialen Seite des Oberarms hinunterläuft und das Profundagebiet übernimmt. Von Aesten der Brachialis ist eine Brach. anterior in typischer Ursprungshöhe bekannt (Trichechus (nach v. Baer's Figur III, 9), Phoca vitulina (E. Zuckerkandl)). Sie läuft am Vorderarme dorsalwärts gegen den Handrücken hinunter. Ferner besteht eine starke Collateralis ulnaris, etwas oberhalb der Brach. anterior entspringend, von der eine stark entwickelte Art. plicae cubiti abgeht, die sich auch selbstständig von der Brachialis abzweigen kann.

#### Insectivora.

Lit.: E. Zuckerkandl 1894 (802).

Von Insectenfressern ist dem Verfasser nur Erinaceus europaeus L. genauer bekannt geworden. Die Angaben Zuckerkandl's beziehen sich hauptsächlich auf die Gefäße des Vorderarms. Die Axillaris läuft hier durch die Medianusschlinge, die Brachialis weiter an der Hinterseite des N. medianus hinunter. Dem Igel fehlt ein Foramen supracondyloideum, das bei vielen anderen Vertretern der Ordnung besteht.

Proximal von der Medianusschlinge entspringt aus der *Axillaris* ein starker Stamm, der sich in eine typische *Thoracico-acromialis* und eine mächtige *Thoracica lateralis* theilt. Die letztere läuft an der Thoraxwand weit hinunter und betheiltigt sich an der Versorgung des *Panniculus carnosus*. Distal von der Medianusschlinge geht aus der *Axillaris* die *Circumflexa humeri posterior* hervor, die mit dem *Truncus subscapularis* am Ursprunge verbunden sein kann. Sie versorgt auch hier mit einem starken, hinter der Endsehne des *Latissimus* hinunterlaufenden *Ramus descendens*, der sich dem *N. radialis* anschliesst, die Streckmuskulatur des Oberarms. Ein Zweig desselben begleitet den *N. cutaneus antibrachii lateralis* am Vorderarme. Der *Truncus subscapularis* giebt eine ganz schwache *Circumflexa scapulae* ab und eine mächtige *Thoracico-dorsalis*, deren Enden, zwischen *Teres major* und *Latissimus* durchtretend, noch zur Versorgung des *Panniculus carnosus* und *Integuments* bestimmt sind. Selbstständig entspringt die *Circumflexa hum. anterior*.

Aus der *Brachialis* entspringen mehrere Aeste zu den Beugern, ferner an der Grenze des mittleren und unteren Drittels des Oberarms die *Brachialis anterior*. Diese, in normalem Verlaufe über den *Medianus* ziehend, versorgt den *Biceps*, giebt mehrere *Rami plicae cubiti* ab und entsendet hier auch die *Transversa cubiti*, die, hinter *Biceps* und *M. brachialis internus* tretend, die normale Bahn einschlägt. Im oberen Drittel des Oberarms geht von der *Brachialis* ein stärkerer Ast ab, die *Profunda brachii* repräsentirend, deren Gebiet sich aber entsprechend der starken Entwicklung der *Circumfl. hum. post.* auf die medialen Theile der Strecker beschränkt. Nach oben anastomosirt sie mit dem *Ramus descendens* der eben genannten Arterie. Als letzter Ast der *Brachialis* ist noch, etwa in der Höhe des Abganges der *Brachialis anterior* entspringend, die *Collateralis ulnaris* zu nennen, mit Aesten zu den distalen Theilen der Strecker, einem Aste zur Oberfläche der Flexoren am Vorderarme und einem Endzweige, der den *N. ulnaris* zum Vorderarme begleitet.

#### Chiroptera.

Lit.: Ausser der älteren Autoren: J. F. Meckel (48), R. Owen (50), J. Hyrtl 1854, 1864 (826), E. Zuckerkandl 1894 (802), vor allem O. Grosser 1901 (754), dem wir uns hier anschliessen.

Sowohl bei den Makro- wie bei den Mikrochiropteren zieht die *Art. axillaris ventral* vom *Plexus brachialis* vorbei, ohne in ihn einzutreten (s. O. Grosser, Fig. 15 u. 16).

Bei den *Vespertilioniden* entsendet die *Axillaris* eine ganze Anzahl selbstständiger Aeste, eine *Thoracica anterior* für den *Pectoralis major*, ein kräftiges Gefäss für den *M. rhomboides*, *Levator scapulae*, *Latissimus dorsi* und *Subscapularis*, einen Ast zu den *Scaleni*, einen den *Nervus thoracicus longus* begleitenden Ast für den *Serratus anticus major*,

ferner eine selbstständig entspringende *Circumflexa scapulae*, eine *Thoracico-dorsalis* zur ventralen Randpartie des *Latissimus dorsi*, endlich einen kräftigen Ast zum *Biceps*.

In der Hauptsache gleichartig verhält sich die *Axillaris* der *Rhinolophiden*, eine Besonderheit bildet nur der Ursprung einer langen, den *N. ulnaris* begleitenden Arterie (s. u.) aus der *Thoracica anterior*, die bei den *Vespertilioniden* dem *Brachialisgebiete* zugehört.

Bei den *Pteropiden* gehört die den *Nervus thoracicus longus* begleitende Arterie noch der *Subclavia an.* Sie bildet einen Endast der mit der *Vertebralis* gemeinsam entspringenden sog. *Cervicalis profunda*, die den *Plexus brachialis* zwischen dem 7. und 8. *Cervicalnerv* durchsetzt und an der Dorsalseite des *Plexus* entlang zieht.

An der freien Extremität besteht die charakteristische Eigenthümlichkeit, dass die den Vorderarm versorgenden Stämme zum Theil bereits im unteren Theile der Achselhöhle entspringen, so dass ein Bündel von langen und dünnen Arterien sammt zugehörigen Venen mit dem *N. medianus* abwärts läuft. Der Hauptstamm der *Art. brachialis* begleitet den *Nervus medianus* in die Ellbogenbeuge, ohne ein *For. supracond.* zu passiren, und setzt sich am Vorderarme nach Abgabe der starken *Mediana* in die schwache *Interossea fort* (*Vespertilioniden*). Die Abzweigung der *Mediana* erfolgt bei den *Rhinolophiden* bereits proximal am Oberarme, und auch diese bildet daher einen Bestandtheil des Gefässbündels.

Zu dem Gefässbündel gehört ferner eine *Brach. anterior* (*superficialis*, *Grosser's Art. radialis*, *E. Zuckerkandl's Radialis superficialis* bei *Pteropus*), welche oft schon nach kurzem Verlaufe in zwei Aeste zerfällt. Bei den *Vespertilioniden* kreuzt der eine die Vorderseite der *Bicepssehne* und schlägt am Vorderarme die *Radialisbahn* ein, nachdem er in der *Plica cubiti* eine constante Anastomose mit der *Mediana* oder *Interossea* eingegangen ist. Der andere, *Grosser's Radialis accessoria*, entspricht offenbar unserer *Transversa cubiti*, indem er, zwischen *Biceps* und *Humerus* radialwärts laufend, den Stamm des *N. radialis* erreicht und die am radialen *Epicondylus* entspringenden Vorderarmmuskeln versorgt. Bei den *Rhinolophiden* übernimmt der letztgenannte Ast zum grössten Theil oder ganz das *Radialisgebiet* des Vorderarms unter mehr oder weniger vollkommener Rückbildung des ventral von der *Bicepssehne* ziehenden Zweiges. Auch bei einem Theile der *Megadermidae* (*Nycteris aethiopica* und *Megaderma lyra*) läuft in die *Radialisbahn* die stark entwickelte *Transversa cubiti*.

Endlich zieht mit ihrer Anfangsstrecke im Gefässbündel des Oberarms die *Collateralis ulnaris* (*Vespertilio*). Sie anastomosirt distal vom Ellbogengelenke durch das *Spatium interosseum* hindurch mit der *Interossea* oder auch der *Mediana*.

Ohne Anschluss an das Gefässbündel zu nehmen, begleitet ein langer *Brachialisast* den *N. ulnaris* am Oberarme bis zum *Epicondylus ulnaris*

hinunter und dient weiterhin zur Versorgung des zwischen Vorder- und Hinterextremität sich ausspannenden Theils der Flughaut, des sog. Plagiopatagiums. Schliesslich ist noch eine Profunda (Collateralis radialis) als Ast aus dem proximalen Theile der Brachialis zu nennen.

Zur Erklärung der eigenartigen Bildung eines Gefässbündels am Oberarme kann entweder angenommen werden, dass der Hauptstamm, die Brachialis, eine starke Verkürzung erfahren hat, so dass nun alle Vorderarmgefässe eine längere Strecke am Oberarme zurückzulegen haben, ehe sie ihr Ziel erreichen, oder dass es sich um eine Uebertragung des Ursprungs distaler Seitenäste auf einen proximalen Theil des Hauptstammes handelt, in derselben Weise, wie es etwa bei den Hapaliden und bei Cebus zur Herstellung einer hoch entspringenden Brach. ant. kommt (s. S. 1233). Als Brachialis würde dann der in die Interossea fortgesetzte Stamm des Gefässbündels zu deuten sein.

Die Entwicklungsgeschichte ergibt bisher keine Anhaltspunkte für die Entscheidung der Frage. Wie Grosser zeigt, legt sich das Arteriensystem des Oberarms gleich in dem auch für die fertige Form charakteristischen Verhalten an. Dennoch möchte Verf. der zweiten Möglichkeit den Vorzug geben. Auf die Bedeutung der Einrichtung soll bei Besprechung der arteriovenösen Anastomosen an den Endphalangen zurückgekommen werden.

#### Rodentia.

Lit.: J. F. Meckel 1831 (48), Bd. 5. H. C. L. Barkow 1844 (730). H. Stannius 1846 (52), Bd. 2. W. Krause 1884 (165). E. Zuckerkandl 1894 (802).

Als Beispiel für den Arterienverlauf bei den Nagern diene das Kaninchen. Die Axillaris läuft nach der Darstellung W. Krause's durch die Medianusschlinge. Bei dem vom Autor untersuchten Exemplar durchsetzte sie den Plexus brachialis in anderer Weise, nämlich zwischen den aus dem 6. und 7. N. cervicalis stammenden Plexuswurzeln, und zog hinter der Schlinge vorbei, aus welcher sich unter anderem die craniale Medianuswurzel und der N. musculo-cutaneus bildet. Die Arterie lief dann an der cranialen Medianuswurzel entlang und über ihre Verbindung mit der caudalen Wurzel hinaus. Als Brachialis gelangte sie, unter dem Medianusstamme fortziehend, an dessen Hinterseite, der sie zur Ellbogenbeuge folgte. Ein Foramen supracondyloideum fehlt dem Kaninchen, während es bei anderen Nagern besteht, so bei Cricetus, Sciurus und Arctomys. Hier läuft dann auch die Brachialis durch das For. hindurch, ausser bei Arctomys, wo unter Entwicklung eines Collateralstammes (s. S. 1223) der Blutstrom das For. suprac. umgehen kann (nach Meckel).

Von Aesten der Axillaris entspringen gemeinsam oder getrennt die starke Thoracica lateralis (longa) und eine Thor.-acromialis. Die Gefässe treten durch die Medianusschlinge nach vorn. Ein starker Truncus subscapularis kann das noch übrige Axillarisgebiet ver-



sorgen oder entsendet nur die schwache Thor.-dorsalis und die mächtige *Circumflexa scapulae*. Als *Circumflexa humeri anterior* geht ein schwaches Gefäss, mit der *Circumfl. hum. post.* gemeinsamen Stammes, unter dem *Coraco-brachialis* hinweg nach vorn. Vom gleichen Stamme oder distal aus der *Axillaris* läuft eine zweite *Circumfl. hum. ant.* mit dem *N. musculo-cutaneus* zwischen den beiden Theilen des *M. coraco-brachialis* hindurch zur Vorderseite des Humerus. Ihr Gebiet bildet die Fortsetzung des Gebietes der ersten *Circumfl. h. ant.* in distaler Richtung. Von der starken *Circumfl. h. post.* ist nur erwähnenswerth, dass sie einen kräftigen *R. descendens* entsendet, der zwischen *Anconaeus lateralis* und *posticus* hindurchzieht. Dort, wo der *N. radialis* am lateralen Rande des *Anconaeus posticus* hervortritt, schliesst sich ihm der Ast noch eine Strecke weit an, erreicht damit die laterale Seite des Oberarms und läuft hier als *Collateralis radialis* zum Gelenke herab. Nur ein dünner Ast geht mit dem *N. radialis* auf die Beugeseite über zum *Brachialis internus*. Die Arterie versorgt mit mehreren Aesten auch die Hinterseite des Oberarms und ersetzt damit die *Profunda brachii*.

Aus der *Brachialis* gehen mehrere Aeste zu den Beugemuskeln. *Biceps* und *Coraco-brachialis* bekommen einen besonders kräftigen Zweig vom Anfange der *Brachialis*. Mehrere Aeste entspringen für *Biceps* und *Brachialis internus* und aus dem Endabschnitte der *Brachialis* dort, wo eine *Brachialis anterior* erwartet werden sollte. Eine solche fehlt aber hier, während sie bei anderen Nagern (so nach Zuckerkanal bei *Cavia*, *Mus*, *Myopotamus*) wohl entwickelt ist (= *Radialis superficialis*). Am Ellbogengelenke geht eine starke *Transversa cubiti* in ihrer gewöhnlichen Bahn lateralwärts. Ihr *Ramus ascendens* ist nur schwach entwickelt, stärker der *R. descendens*, der nicht nur den Ursprung des *Extensor carpi radialis longus* und *brevis* versorgt, sondern mit dem *N. radialis* zur Dorsalseite des Vorderarms geht und hier mit der *Recurrens interossea* anastomosirt. Damit liegen hier ähnliche Verhältnisse vor wie bei den Hufthieren (s. u.).

Nach der Streckseite geht eine *Profunda brachii* ab, deren Gebiet jedoch in der Hauptsache auf die mediale Seite der Strecker beschränkt ist. Nur ein ganz dünner Zweig dringt noch mit dem *N. radialis* eine kurze Strecke zwischen *Anconaeus posticus* und *medialis* ein. Im Uebrigen tritt, wie wir sahen, der *R. desc.* der *Circumfl. h. post.* für die Versorgung der Streckseite an. Ausser weiteren kleinen Aesten zu den Streckern geht an der Grenze des mittleren und unteren Drittels des Oberarms eine starke *Collateralis ulnaris* ab, mit der am Ursprunge eine *Nutritia humeri* verbunden sein kann. Das Gebiet der *Coll. uln.* ist der untere Theil der Streckmuskeln; ein starker querer Ast läuft über die Gelenkkapsel des Ellbogengelenks, letztere versorgend, noch zur lateralen Seite des Olecranon. Nur als schwaches Gefäss begleitet das Ende der Arterie den *N. ulnaris*, Gelenkäste abgebend, zum Anfange des Vorderarms.

## Perissodactyla. Artiodactyla.

Lit.: Lehrbücher der Anatomie der Haussäugethiere und E. Zuckerkanal 1894 (802).\*)

Die Axillaris durchsetzt die Medianusschlinge, die Brachialis begleitet den N. medianus, dessen Hinterseite angeschmiegt, ohne ein Foramen supracondyloideum zu durchlaufen.

Der stärkste Ast der Axillaris ist ein Truncus subscapularis, der so mächtig ist, dass vielfach von einer Endtheilung der Axillaris in die Brachialis und eine Subscapularis gesprochen wird. Aus dem Truncus subscapularis entspringt regelmässig die Circumflexa humeri post. und Circumfl. scapulae und wohl regelmässig auch die tiefer liegende, unter dem Coraco-brachialis laufende Circumfl. humeri ant. Oft geht von ihm auch die Thoracico-dorsalis aus, die z. B. beim Pferd nur selten selbstständig entspringt.

Von den genannten Aesten verhält sich die Circumflexa humeri post. verschieden. Nachdem sie durch die vordere Achsellücke zur Hinterseite der Schulter gelangt ist, versorgt sie regelmässig die proximalen Theile der Anconaei, die Kapsel des Schultergelenks, den M. capsularis (Pferd), den Deltoides, Teres minor, Infraspinatus, Schulterhautmuskel und Haut. Bei den Wiederkäuern entsendet sie aber ausserdem einen starken Ramus descendens, der das Gebiet der hier schwachen Profunda zum Theil übernimmt und in die Collateralis radialis ausläuft. Derselbe zieht hinter der Endsehne des Latissimus dorsi zu dem Spalt zwischen Anconaeus medialis und lateralis und damit zum N. radialis, den er weiterhin begleitet. Bei der Ziege trennte seine Bahn einen schwachen Anconaeus posticus vom Lateralis. Die Ausdehnung des Gebietes der Collateralis radialis ist verschieden; während sie z. B. bei Tragulus sich als starkes Gefäss an den Brachialis internus und zu den Streckern am Vorderarme fortsetzt und das sonst dem Ramus ascendens Transversae cubiti zukommende Gebiet übernimmt, wurde sie bei der dem Autor zur Untersuchung vorliegenden Ziege durch den Ramus ascendens der Transversa cubiti eingeschränkt, der mit seinen Aesten noch den Anconaeus lateralis und medialis erreicht.

Verschiedenheiten weist auch die Circumflexa humeri anterior auf. Es bestehen zwei diesen Namen verdienende Gefässe. Das eine, aus dem Trunc. subscapul., zieht unter dem tiefen Kopfe des Coraco-brachialis lateralwärts und giebt dem genannten Muskel, der Gelenkkapsel und dem Humerus Zweige. Das zweite, wohl meist selbstständig vor der Axillaris entspringend, begleitet den N. musculo-cutaneus zwischen den beiden Köpfen der Coraco-brachialis zum Biceps, unter Verästelung an diese Muskeln, an den proximalen Theil des Humerus und den Pectoralis minor. Er kann durch die erstgenannte tiefe Circumfl. hum. ant. ersetzt sein.

\*) Verfasser untersuchte speciell Ziege und Tragulus.

Die Thorac.-dors. läuft in typischer Weise an der Innenseite des Teres major dorsalwärts, versorgt Lymphoglandulae axillares, den Teres major, Latissimus dorsi und den Bauchhautmuskel (Subcutaneus maximus). Die starke Circumfl. scapulae läuft an der Innenseite des Anconaeus longus, den Hinter(Becken-)rand der Scapula begleitend, zwischen Teres major und Subscapularis dorsalwärts. Mit einem starken Aste tritt sie, den Ursprung des breiten Anconaeus longus durchbrechend, zur lateralen Fläche der Scapula und versorgt Teres minor, Infraspinatus und Supraspinatus, während in directer Fortsetzung des Stammes ein Ast an dem Beckenrande der Scapula bis zu dessen dorsalem Ende entlang zieht\*).

Als Thoracica lateralis (longa) wird in den Lehrbüchern der Anatomie der Haussäugethiere eine Arterie bezeichnet, die aus der Subclavia, dort, wo sie über die erste Rippe hinwegzieht, manchmal mit der Mammaria interna zusammen, entspringt. Hierbei handelt es sich jedoch um die Uebernahme des Gebietes der Thorac. lat. durch einen der sonst kleinen Aeste der Subclavia. Eine typische, aus der Axillaris entspringende Thorac.-lateralis findet sich aber mitunter beim Pferd. Dass endlich gelegentlich das Gebiet der Thorac. lat. aus den Aesten des Truncus subscapularis versorgt werden kann, ist eine auch sonst beobachtete Varietät. Die Arterie versorgt Portio humeralis und scapularis des Pectoralis minor, die Sternocostalportion des Pect. major, axillare Lymphdrüsen und den Bauchhautmuskel.

Endlich wird als Art. acromialis ein Axillarisast beschrieben, der cranial vom Schultergelenke dorsalwärts zieht, Subscapularis, Supraspinatus, Portio scapularis des Pectoralis minor, Sterno-cleido-mastoideus, Schultergelenkkapsel und endlich mit einem zwischen Gelenkkapsel und Bicepsursprungssehne laufenden Ast den Humerus versorgt.

Im Gebiete der Brachialis ist zunächst den Paar- und Unpaarhufern das Fehlen einer Brach. anterior gemeinsam. Die Brachialis versorgt mit mehrfachen Zweigen Coraco-brachialis (Caput longum), Biceps und die Strecker. Die stärkste nach vorn gehende Arterie ist die Transversa cubiti, die zum Theil das Fehlen der Brach. ant. compensirt. Ihre Ausbildung hängt auch von der Stärke der Profunda brachii ab. In den Lehrbüchern der Anatomie der Haussäugethiere wird die Arterie als Collateralis radialis inferior bezeichnet. Allgemein läuft die Arterie unter dem Biceps und Brachialis internus über die Vorderfläche des distalsten Theiles des Humerus oder der Gelenkkapsel des Ellbogengelenks lateralwärts an den N. radialis heran, zur Spalte zwischen Brachialis internus und Extensor carpi radialis (ein Supinator longus

\*) In den Lehrbüchern der Anatomie der Haussäugethiere wird allgemein unser Truncus subscapularis sammt dem Stamme unserer Art. subscapularis mit ihrer am Schulterblattrande bleibenden Fortsetzung als Art. subscapularis zusammengefasst, als deren Aeste sich dann die Circumfl. hum. post., ant. und Thorac.-dors. darstellen. Als Circumfl. scapulae wird dann nur der den Anconaeus longus durchbrechende, zur Lateralfläche der Scapula ziehende Ast bezeichnet.

fehlt). Die Arterie versorgt die genannten Beuger und die Gelenkkapsel. Auffallend hoch fand der Autor den Ursprung der Arterie bei *Tragulus*. Sie entsprang hier schon dicht unter der Mitte des Oberarms und lief unter dem *Biceps* gemeinsam mit dem *Cutaneus antibrachii lateralis* durch den distalen Theil der Insertion des *Pectoralis major* (*Portio clavicularis*) und *Delto-cleido-mastoideus* und endlich unter dem *Brachialis internus* zum *N. radialis*. Zwischen den genannten Brust-Schulter-Muskeln und dem *Brachialis* sandte sie einen starken Zweig nach der Oberfläche. Ein *Ramus ascendens* scheint in stärkerer Ausbildung meist zu fehlen. Er fand sich jedoch mächtig entwickelt bei der Ziege, wo er zwischen *Brachialis internus* und *Extensor carpi radialis* emporlief, die zuletzt genannten Muskeln versorgte, einen starken oberflächlichen Zweig mit dem *Cutaneus antibrachii dorsalis* zur Haut des Vorderarms schickte und im *Anconaeus lateralis* endete. Eine feine Anastomose verband den Ast mit dem Ende der aus der *Circumflexa humeri posterior* stammenden *Collateralis radialis*. Letztere übernimmt sonst das Gebiet des *R. asc.* der *Transv. cub.* Das Ende der *Transv. cub.*, ihren *Ramus descendens* repräsentirend, begleitet den *Nervus radialis* um den *Radius* herum zur Dorsalseite des Vorderarms unter die Streckmuskeln, theiligt sich, hierbei anastomosirend und concurrirend, mit der *Art. interossea* an deren Versorgung und kann sogar, so beim Pferd, am Aufbau des *Rete carpi dorsale* theiligt sein. Auch die Haut der Streckseite erhält von ihm Aeste. Beim Rind ist die *Transv. cub.* schwach, während sie bei der Ziege als eine starke Arterie nur einen Theil ihrer Zweige zur Dorsalseite des Vorderarms schickt und einen starken Ast in der Rinne zwischen *Extensor carpi radialis* und *Radius* in der Bahn einer typischen *Radialis* hinunterlaufen lässt. Letzterer Ast giebt Zweige an *Radius* und *Extensor carpi radialis* ab und gelangt etwas oberhalb des *Carpus* zur Haut in der Nachbarschaft der *Vena cephalica*. Auch bei *Tragulus* ist die Arterie stark entwickelt, tritt aber ganz auf die Dorsalseite über und übernimmt allein, ohne Theiligung einer *Recurrrens interossea*, die Versorgung der hier liegenden Muskeln; mit ihrem Ende gelangt sie auch zum *Rete dorsale carpi*.

An der Hinterseite der *Brachialis* findet sich nur beim Pferd eine stark entwickelte *Profunda*, welche die Streckmusculatur am Oberarme versorgt, als *Coll. rad.* zur Radialseite und weiter mit dem *N. radialis* bis zur Beugefläche des Oberarms gelangt. Schwach entwickelt, ist sie bei den Wiederkäuern und beim Schweine auf die medialen Theile der Strecker beschränkt und wird hier durch den *R. desc. Circumfl. hum. post.* (s. o.) ersetzt.

Eine *Collateralis ulnaris* versorgt allgemein die mediale Seite der Strecker und ihre Nachbarschaft, giebt Aeste an die Hinterfläche der Gelenkkapsel des Ellbogengelenks, an die Ursprungstheile der Beugemuskeln des Vorderarms und kann sich dem *N. ulnaris* bis in die Nähe des *Carpus* anschliessen (Pferd, *Tragulus*). Beim Rind und ebenso bei

der Ziege und beim Schweine endet sie schon in dem Ursprunge der Beuger am Vorderarme. Der an die Hinterseite des Ellbogengelenks tretende Ast ist bei der Ziege besonders stark. Er läuft oberhalb des Olecranon über die Gelenkkapsel, diese versorgend, quer lateralwärts. An der lateralen Seite angelangt, biegt er distalwärts um, tritt auf der Ulna in die Spalte zwischen Extensor carpi ulnaris und Caput ulnare des Flexor digitorum profundus (M. ulnaris volaris) und zieht hier bis zum Beginne der langen Endsehne des letzteren Muskels abwärts. Die Collateralis ulnaris entspringt in der Regel unterhalb der Mitte des Oberarms. Bei Tragulus entsprang sie aus dem Anfange der Brachialis dicht unterhalb der Profunda brachii, stellte also eine Coll. uln. superior vor. Dem Anconaeus medialis aufgelagert, begleitete sie den N. ulnaris distalwärts zum Ellbogengelenke hinunter.

Distal von der Collateralis ulnaris und der Brachialis entspringend, kam bei der Ziege auch eine Art. plicae cubiti zur Beobachtung, die, bedeckt von der in die Vorderarmfascie ausstrahlenden Pars sterno-costalis des Pectoralis major, über die Masse der Beuger des Carpus und der Zehen hinlief.

In das im distalen Drittel des Humerus medial gelegene Ernährungsloch geht eine Art. nutritia aus der Brachialis oder einem ihrer Aeste (Coll. uln.).

Aus dem Ende der Brachialis jenseits des Ellbogengelenks, unmittelbar vor der Trennung von Interossea und Mediana, gehen noch Aeste zwischen Ulna und die Beuger am Vorderarme mit Verzweigung zum Periost der Ulna und zu den Muskeln. Es bestehen hier Anastomosen mit den Zweigen der Collateralis ulnaris.

#### Hyracoidea [Procavia (Hyrax)].

Lit.: J. Hyrtl 1852 (772) und 1864 (826)\*.

Die Axillaris durchsetzt nicht den Plexus brachialis, sondern tritt caudal von ihm durch die Achselhöhle hindurch, läuft unter dem N. ulnaris zum N. medianus und begleitet als Brachialis die Hinterseite des Nerven. In der Ellbogenbeuge liegt das Ende der Arterie zwischen Medianus und Bicepssehne. Ein Foramen supracondyloideum fehlt.

Die Axillaris entsendet zur Vorderwand der Achselhöhle nur eine verhältnissmässig schwache Thoracica anterior, noch bevor sie die Stränge des Plexus erreicht. Dicht vor dem Ausgange der Axilla trennt sich von ihr ein mächtiger Stamm, der stärker ist als die Fortsetzung in die Brachialis, ein Truncus subscapularis. Aus ihm gehen die Circumflexa humeri ant. und post., sowie die Circumflexa scapulae und Thoracico-dorsalis hervor. Auf der einen (linken)

\*) Die folgende Schilderung beruht, unter Berücksichtigung Hyrtl's, auf der Untersuchung der beiden vorderen Extremitäten eines gut injicirten Exemplars von Procavia [capensis (?)].

Seite entsprang aus dem Anfange des Stammes noch eine lange, schlanke *Collateralis ulnaris superior*, die den Nervus ulnaris zum Vorderarme begleitet und am Oberarme die mediale Seite der Streckmuskeln versorgt. Die *Circumfl. hum. post.* übernimmt, nachdem sie die Rückseite der Schulter erreicht hat, auch die Versorgung der Hinterseite des Oberarms, das Profundagebiet, mit einem starken absteigenden Aste, der den Nervus radialis erreicht und ihn an die Radialseite des Oberarms begleitet.

Aus der *Brachialis* gehen nach vorn eine Anzahl kleinerer Aeste ab, welche die Muskeln an der Beugeseite des Oberarms versorgen, ferner dicht über der Ellbogenbeuge die *Brachialis anterior*, welche das Insertionsende des *Biceps* kreuzt, dabei aber beiderseits nicht über den *Medianus* fortzieht, sondern zwischen ihm und dem *Biceps* hindurchläuft. Sie zerfällt bald in eine Anzahl von gleichlaufenden Aesten, welche an der Radialseite des Vorderarms in der Bahn der *Art. radialis* laufen und miteinander hier und da durch Anastomosen zusammenhängen. So entsteht, wie schon Hyrtl darstellte, ein flach ausgebreitetes, langmaschiges Netz, das im unteren Theile des Vorderarms zur Dorsalseite und hier zum *Dorsum manus* gelangt. Das Netz erfährt eine erhebliche Verbreiterung durch Zufluss aus dem Gebiete der *Transversa cubiti*.

Annähernd in der Höhe des Abganges der *Brach. ant.* entspringen aus der *Brachialis* dicht nebeneinander zwei Aeste, die zwischen *Biceps* und Vorderfläche des Humerus radialwärts laufen. Der eine, die eigentliche *Transversa cubiti*, zieht weiter auch unter dem *Brachialis internus* hindurch, erreicht zwischen letzterem Muskel und den radialen Streckern des Vorderarms den Nervus radialis und verzweigt sich hier. Sie sendet noch einen stärkeren Zweig um den Schaft des Radius herum zur Tiefe der Streckseite des Vorderarms, wie es auch für *Perisso-* und *Artiodactylen* bekannt ist. Der andere Ast gelangt bereits an der Ulnarseite des *Brachialis internus* nach vorn und mündet unter vielfacher Aufsplitterung in das oberflächliche eben geschilderte Netz der *Brach. ant.*

Nach hinten ziehen aus der *Brachialis* mehrere kleinere Aeste zum *Anconaeus medialis*. Die Medialeseite der Strecker wird ausserdem links von Aesten der aus dem Axillarisgebiete stammenden *Coll. uln. sup.* versorgt, während rechts ein den ersten Anfang einer *Profunda* repräsentirendes Stämmchen dort entspringt, wo die *Brachialis* den *N. radialis* kreuzt. Es ernährt die Innenfläche des *Anconaeus medialis* und *longus*.

Etwas distal von der *Profunda* geht auf der einen Körperseite eine *Collateralis ulnaris superior* noch aus dem oberen Theile der *Brachialis* ab, die sich dem *N. ulnaris* anschliesst. Mit langen Aesten versorgt sie die Beugeseite des Vorderarms (Gebiet der *Art. plicae cubiti*) und mit einem starken Zweige die mediale und hintere Seite der Gelenkkapsel des Ellbogengelenks. Ein letzterem entsprechender Ast entsprang auf der anderen Seite aus dem untersten Theile der *Brachialis* selbst (*Coll. uln. inf.*).

## Sirenia.

Durch K. E. v. Baer's Untersuchung eines Embryos von *Manatus americanus* (1835 (807)) wurde festgestellt, dass die Axillaris bereits sich in ein langes, cylindrisches Gefässnetz auflöst, das auch am Ober- und Vorderarme den Hauptstamm vertritt. Ob in diesem Netze, das nach Baer's Abbildungen durchaus dem in Fig. 2, Taf. CXXVII u. Fig. 2, Taf. CXXVIII abgebildeten Rete mirabile gleicht, wie dort ein axialer Stamm enthalten ist, geht aus der Schilderung nicht hervor. Auch die Seitenbahnen sind durch Netze vertreten.

## Odontoceti.

Lit.: K. E. v. Baer 1835 (807). H. C. L. Barkow 1866 (809). E. Zucker кандl 1894 (802).

Die Untersuchung v. Baer's und eine Darstellung Barkow's erstrecken sich auf *Phocaena communis*, während Zucker кандl *Delphinus delphis* vorlag. Bei letzterem zerfällt die Axillaris in ein vielstämmiges Geflecht, aus dem dicht über dem Ellbogengelenke 2—3 grössere Gefässe hervorgehen. Diese fliessen am Anfange des Vorderarms zum Stamme der *Interossea volaris* zusammen. Erheblich weiter geht die Auflösung des Hauptstammes bei *Phocaena*. Während die Axillaris noch einfach bleibt, zerfällt die *Brachialis* in eine grosse Anzahl dünner Aeste (etwa 30), welche als dickes Bündel, unter vielfachen netzigen Anastomosen, zum Vorderarme ziehen. In diesem Gefässplexus ist kein grösserer Hauptstamm wie in den Wundernetzen des Oberarms bei Edentaten und Prosimiern enthalten. Er lässt zwei parallel laufende Haupttheile unterscheiden, die distal wieder ganz miteinander verschmelzen und sich im Vorderarme in ein die *Interossea* repräsentirendes Geflecht fortsetzen. Bei Barkow's Exemplar war die *Interossea* ein einheitlicher Stamm.

## Prosimiae (Taf. CXXVIII).

Lit.: F. A. W. van Campen 1859 (810) (s. hier die ältere Lit.). J. Hyrtl 1864 (826). E. Schwalbe 1895 (792). E. Zucker кандl 1894—1895 (802 u. 804).\*)

Die Axillaris tritt meist durch die Medianusschlinge hindurch und gelangt damit an die Hinterseite des *N. medianus* (Fig. 1 u. 4). Abweichungen im Verlaufe zeigten sich bei Exemplaren der Gattung *Lemur*, und zwar sowohl einseitig, wie doppelseitig, indem die Axillaris distal von der Medianusschlinge über die Stämme des Plexus *brachialis* hinwegzog, um sich dem *Medianus* anzuschliessen (Fig. 3; vergl. die Abbildung der linken Seite desselben Exemplars in Fig. 1, wo normale Verhältnisse bestehen; der in Fig. 3 abgebildete Zustand fand sich beiderseits bei *Lemur macao*). In diesen Fällen bestand ein kleiner Ast der Axillaris, welcher, hinter die Medianusschlinge tretend, den Anfang der normalen Bahn des Gefässes beschritt.

\*) Material des Verfassers: *Lemur collaris* (1 Ex.), *Lemur catta* (2), *Lemur macao* (1), *Stenops tardigrada* (2), *Perodicticus potto* (1).

Im Gebiete der Brachialis tritt bei Tarsius, Stenops, Perodicticus und Nycticebus eine mächtige Wundernetzbildung auf (Fig. 2). Das Netz umhüllt dicht den Hauptstamm und entsendet sämtliche in sein Bereich fallende, sonst von der Brachialis selbst abgehende Seitenäste (s. S. 1224). Inselbildungen im Verlaufe der Brachialis werden für *Lemur rufus* und *Otolicnus senegalensis* von Hyrtl erwähnt.

Im Allgemeinen läuft die Brachialis an der Hinterseite des Medianus zum Foramen supracond. hinab (Fig. 1). Hiervon kommen jedoch bei *Lemur* Abweichungen vor. An dem in Fig. 3 abgebildeten Präparate tritt die Brachialis, ohne die Medianusschlinge zu passiren, direct an die Vorderseite des Medianus und läuft hier hinunter bis zu der Stelle, an welcher die Brachialis anterior (Art. brach. ant.) entspringt. Hier biegt sie nach hinten zu ab, kreuzt den N. medianus, über ihn wegziehend, zum zweitenmale und kommt damit in die gewöhnliche Lagebeziehung zu ihm. Obwohl bei dem vom Autor untersuchten *Lemur macao* die Axillaris auch nicht die Medianusschlinge durchläuft, sondern erst distal von ihr den Plexus erreicht, begleitet sie den Medianus hier doch an dessen Hinterseite in normaler Weise und kommt nur an der Abgangsstelle der Brachialis anterior in kurzem Bereiche auf den Medianusstamm zu liegen.

Ein ganz besonderer Fall im Verlaufe des Hauptstammes besteht bei *Lemur catta*, wie es scheint als Regel (Fig. 4). Nachdem die Arterie die Medianusschlinge in typischer Weise durchsetzt hat und an der Hinterseite des Nerven eine Strecke hinabgezogen ist, geht sie über den Nerven fort, trennt sich von ihm, indem der Nerv gegen das For. supracond. abbiegt, und erreicht in gerade absteigendem Verlaufe jenseits der Plica cubiti den Medianus wieder, nachdem sie kurz vorher die Radialis (Art. rad.) abgegeben hat. Der Hauptstamm umgeht also das For. supracond., während er sonst stets den Canal durchzieht.

Schwalbe und Zuckerkandl deuteten bereits die Umgehung des For. supracond. als vermittelt durch Ausbildung eines den distalen Theil der Brach. ersetzenden Collateralstammes. Das Unterende der Brachialis ist dabei wohl regelmässig noch erhalten in Gestalt eines dünnen Astes (Art. brach.), welcher die Collateralis ulnaris (Art. coll. uln.) entsendet, selbst mit dem Medianus das For. supracond. durchsetzt und jenseits mit Aesten des nunmehrigen Hauptstammes anastomosirt. Das ganze Verhalten erklärt sich dadurch, dass die Brachialis anterior zur Fortsetzung des Hauptstammes geworden ist und unter starker Erweiterung einer zwischen ihr und dem Ende der Brachialis bestehenden Anastomose deren Gebiet am Vorderarme übernommen hat. Die hierbei in Betracht kommende Anastomose zwischen Brachialis anterior und Ende der Brachialis fand sich zwar nicht bei anderen Lemuren, wohl aber bei *Stenops* und bei *Perodicticus* (Fig. 2, Anast. II). Indem ein grosser Theil des in die Brach. anterior einströmenden Blutes jenseits der Plica cubiti der Bahn der Stammarterie wieder zufließt, erscheint die eigentliche Fortsetzung



der Brach. ant., die Radialis, nunmehr als ein Seitenast (Art. rad.) derselben. Dass durch diese Anordnung der Gefässe eine Abkürzung der Hauptbahn erreicht wird, dürfte aus der Figur 4 ohne weiteres hervorgehen.

Die Aeste der Axillaris entspringen in der Regel von zwei Stämmchen. Das erste derselben versorgt die Vorderwand der Achselhöhle und die Seite des Thorax, das zweite (stärkere) die Hinterwand und das Gebiet der Circumflexae humeri (Truncus subscapularis). Meist gehen beide oberhalb der Medianusschlinge dicht nebeneinander ab. Der zweite Ast gelangt dabei hinter die Stränge des Plexus brachialis (Fig. 1, 3, 4). Ein anderes Verhalten zeigte z. B. *Perodicticus potto* (Fig. 2); hier entsprang der Truncus subscapularis erst distal von der Medianusschlinge und trat in dem Winkel zwischen den beiden Wurzeln des Nervus radialis (N. rad.) direct nach hinten.

Der erste Axillarisast giebt die Thoracica anterior (Art. thor. ant.) und Thoracica lateralis (longa) (Art. thor. l.) ab (Lemur). Das Gebiet der letzteren übernimmt bei *Stenops* und *Perodicticus* der Truncus subscapularis (Fig. 2). Allgemein entsendet dieser die Thoracico-dorsalis (Art. thor.-dors.), ferner die Circumflexa scapulae (Art. circumfl. scap.).

Bei *Stenops* übernimmt der Truncus subscapularis einen grossen Theil der Anconaei und damit des Profundagebietes, indem von ihm ein schlankes Netz vor der Endsehne des Latissimus dorsi an die mediale Seite der Streckmuskeln des Oberarms und zum N. radialis läuft. Dasselbe versorgt die mediale Seite der Strecker und entsendet die Collateralis media. Seine Endausläufer begleiten den Radialis bis an die Aussenseite des Oberarms und münden hier in das aus der Circumflexa humeri posterior stammende, die Collateralis radialis bildende Netz. Bei *Perodicticus* geht nur ein Ast aus der gemeinsamen Wurzel von Circumflexa scapulae und Thoracico-dorsalis am Vorderrande des Latissimcondyloideus (Lat. cond.) herunter (Fig. 2) und anastomosirt mit einem Aste der Profunda.

Das Ende des Truncus subscapularis, das sich bei *Stenops* und *Perodicticus* in ein Netz auflöst, giebt die Circumflexa humeri anterior (Art. circumfl. h. ant.) ab und läuft als Circumfl. hum. posterior (Art. circumfl. h. post.) aus. Das Gebiet der letzteren beschränkt sich jedoch nicht auf die Schulterblattnuskeln, sondern dehnt sich weit distalwärts am Oberarme aus. Bei allen Prosimiern wird das Gebiet der Collateralis radialis, vielfach auch das der Collateralis media, von einem Ramus descendens der Circumfl. hum. post. aus versorgt. Dieser kann (z. B. bei *Stenops*, hier durch ein Netz repräsentirt) am Hinterrande des Deltoides unmittelbar an die Oberfläche treten, den Hautast des Axillaris (Cutaneus brachii lateralis) begleitend, dann an der lateralen Seite des Oberarms herunterziehen, dabei Beuger wie Strecker versorgen (Collateralis radialis), und endlich neben oberflächlichen

Aesten des N. radialis (Cut. antibrachii dorsalis) an der radialen Gruppe der Streckmuskulatur des Vorderarms auslaufen. Meist (Lemur, Perodicticus, Chiromys) durchbricht der R. desc., beim Potto in Gestalt eines dünnen Netzes, die oberen Theile der humeralen Strecker (zwischen Anconaeus lateralis und posticus (= medialis superior) und läuft zu dem die Hinterseite des Oberarms querenden N. radialis. Einer seiner Zweige kann, wie bei Lemur, die ganze Hinterseite als *Collateralis media* (Art. coll. med.) übernehmen, oder das Gebiet der Arterie beschränkt sich auf das der *Collateralis radialis*. Diese kann sich, wie Fig. 4 zeigt, dem weiteren Verlaufe des N. radialis anschliessen und zwischen die radialen Strecker und den *Brachialis internus* vordringen. Allgemein bestehen Anastomosen dieser Gefässbahnen mit den von der medialen Seite des Armes her den N. radialis begleitenden Zweigen, die aus einer typischen Profunda (Art. prof.), wie bei Perodicticus (Fig. 2) oder aus dem Axillarisgebiete stammen können.

Aus der *Brachialis* entspringt nach vorn zu ausser kleinen Aesten zu den Beugern als grösster Stamm die *Brachialis anterior* (Art. brach. ant.) an der Grenze des unteren und mittleren Drittels des Oberarms, bei Chiromys nach Zucker кандl etwas über der Mitte desselben. Bei den mit Wundernetzen versehenen Formen besteht sie aus einem starken, aus dem Rete mirabile der *Brachialis* sich ablösenden Netze (Fig. 2). Sie setzt sich in die *Radialis* (Art. rad.) am Vorderarme fort, indem sie, zwischen Bicepssehne und *Lacertus fibrosus* hindurchziehend, die Radialseite des Vorderarms erreicht. Dass ihre Anfangsstrecke zur Fortführung des Hauptstammes bei Lemur catta benutzt wird, ist oben erörtert worden.

Die *Brachialis anterior* versorgt die benachbarten Theile der Beugemuskeln und entsendet eine Art. plicae cubiti (Art. pl. cub.). Bei Lemur, ausser bei L. catta, geht von ihr die *Transversa cubiti* ab (Fig. 1, 2 u. 3, Art. transv. cub.), die, unter dem *Brachialis internus* oder durch den Muskel ziehend, zum Stamme des N. radialis zwischen *Supinator longus* und *Brachialis internus* gelangt und hier in einen auf- und einen absteigenden Ast zerfällt. Der letztere gelangt in das Gebiet der *Recurrens radialis*, die bei Lemur catta die *Transversa cubiti* ersetzt (Fig. 4, Art. rec. rad.).

Bemerkenswerth sind bei Perodicticus und Stenops Abzweigungen aus dem Anfange des Rete brachiale anterius zur *Brachialis* unterhalb des Canalis supracondyloideus und zu einem Gefässe aus dem Begleitgeflechte. Es umgeht also auch hier ein allerdings schwacher Theil des Blutstroms das For. supracondyloideum (Fig. 2, Anast. 1).

Unterhalb des For. supracond. entsendet die *Brachialis* die *Transversa cubiti* (Fig. 2, Art. transv. cub.), wenn letztere nicht bereits von der *Brachialis anterior* abgegeben wurde, wie es bei Lemur der Fall ist. Auch hier besteht eine Anastomose mit einer *Recurrens radialis* oder in proximaler Richtung mit einem Aste der *Collateralis radialis* (Chiromys nach Zucker кандl).

Dorsalwärts versorgt die Brachialis mit mehreren Aesten die Innenseite der Streckmuskulatur. Nur bei *Perodicticus* besteht ein stärkerer, als *Profunda brachii* zu bezeichnender, den *N. radialis* begleitender Stamm (Fig. 2, Art. prof. brach.), während sonst allgemein eine *Profunda* fehlt und ihr Gebiet ganz von Axillarisästen gespeist wird (s. o.). Aber auch bei *Perodicticus* versorgt die *Profunda* nicht das ganze ihr z. B. beim Menschen zukommende Gebiet, sondern wird an der medialen Seite unterstützt durch einen starken, aus dem Axillarisgebiete heruntersteigenden Ast, an der radialen Seite durch das oben erwähnte, aus der *Circumfl. hum. post.* heruntersteigende dünne Geflecht, in welches sie ausläuft.

Dicht über dem *For. supracond.* ist endlich noch die *Collateralis ulnaris* (Art. coll. uln.) zu erwähnen.

### Platyrrhinae. Hapalidae.

(Taf. CXXIX, Fig. 1, 3, 4.)

Lit.: L. Bayer 1892 (732).\*

Die Lage der *Axillaris* ist wechselnd. Verhältnissmässig selten durchsetzt sie die Medianusschlinge, wie es Fig. 3*l* von der linken Körperseite eines *Hapale jacchus* zeigt und es, gleichfalls nur auf einer Seite, bei einem *H. oedipus* und einem *H. rosalia* (Fig. 4*r*) bestand. Meist tritt die Arterie unter dem *N. ulnaris* an die Hinterseite des *N. medianus* und läuft mit ihm als *Brachialis* zur Ellbogenbeuge hinunter. Ein *Foramen supracondyloideum* fand sich nur bei dem einen vom Autor untersuchten *H. (Midas) oedipus* und wurde gemeinsam von Arterie und Nerv durchzogen.

Wie Bayer beschrieb, besitzen die Krallenaffen am Oberarme noch einen zweiten, den *N. medianus*, und zwar an seiner Vorderseite, begleitenden Längsstamm, eine hoch entspringende *Art. brachialis anterior* (*superficialis*, Art. brach. ant.). Eine solche ist jedoch keineswegs ausnahmslos vorhanden. Bei dem der Fig. 4*r* zugrunde liegenden Präparate von *H. rosalia* zeigt die rechte Extremität eine erst im unteren Drittel des Oberarms von der *Brachialis* entspringende *Art. brachialis anterior* (Art. brach. ant.), ein bei den Hapaliden offenbar seltenes, aber als primitiv zu deutendes Vorkommniss. Aus dem Anfange der *Brachialis* zieht hier über den *Medianus* hin eine Arterie, welche die Beugemuskulatur versorgt (Art. bic.). Ihr Gebiet stösst distalwärts an das der *Brachialis anterior*, proximalwärts an das der *Thoracica anterior*. Dieses Gefäss ist nun sonst bei *Hapale rosalia* stark entwickelt (Fig. 4*l*)

\*) Dem Verf. standen zur Verfügung: *Hapale jacchus* (2 Ex.), *H. penicillata* (1), *H. rosalia* (3), *H. oedipus* (1). Mit Ausnahme von einer *Hapale rosalia* und von *H. oedipus* gehörten die Thiere zum Materiale Bayer's, der ausserdem noch *H. albicollis* untersuchte.

und übernimmt als ein vor dem Medianus herablaufender Stamm auch das Gebiet der normalen Brachialis anterior. Die gleiche Arterie kommt auch bei *H. oedipus* vor.

In anderen Fällen (nachgewiesen bei *H. jacchus*, *penicillata*, *albicollis*, *oedipus*) hat sich die Axillaris mit ihrem zur Vorderwand der Axilla gehenden Ast auf die Vorderseite des Oberarms ausgedehnt (Fig. 1 u. 3) und sendet aus dem die Thoracica ant. und lateralis abgebenden Stämmchen eine Brachialis anterior über den Ulnaris und Medianus, oder, wie Fig. 31 zeigt, wenigstens über den oberen Zweig der Medianusschlinge hinweg an die Vorderseite des N. medianus, hier abwärts zur Ellbogenbeuge und weiter in die Bahn der Art. radialis hinunter, damit das ganze von ihr berührte Gebiet der Brachialis abnehmend.

Wir können also bei den Hapaliden von drei Zuständen einer Brachialis anterior (= superficialis) sprechen, einer superior, media, inferior. Die letztere entspricht dem normalen, allgemein verbreiteten Verhalten der Arterie. Die Ausbildung von Anastomosen zwischen aneinanderstossenden Gefäßgebieten führt zur Entstehung eines aus dem Beginne der Brachialis (media) oder eines aus der Axillaris (superior) entspringenden Collateralstammes parallel zu der hinter dem Medianus lagernden Brachialis. Der axillare Ursprung der Brachialis anterior, ein regelmässiger Besitz, wie es scheint, von *H. jacchus*, bildet also das Endglied, nicht, wie auch angenommen wurde, den Anfang einer Entwicklungsreihe.

Von der Axillaris gehen nach vorn, meist gemeinsamen Ursprungs, seltener getrennt entspringend, eine Thoracica lateralis (Fig. 4, Art. thor. l.) und Thoracica anterior (thoracico-acromialis, Art. thor.-acrom.), welch' letztere nicht nur die Mm. pectorales und weiterhin den Deltoides versorgt, sondern auch einen starken Ast über die Clavicula emporsendet und sich an der Versorgung des Halses theiligt. Der gemeinsame Stamm der Artt. thoracicae kann auch, wie wir sahen, eine Brachialis anterior superior entsenden. Die übrigen Aeste, Thoracico-dorsalis (Art. thor.-dors.), Circumflexa scapulae (Art. circumfl. scap.), Circumflexae humeri (Art. circumfl. h. ant. s. post.) können alle gemeinsam von einem Truncus subscapularis ausgehen, während in anderen Fällen einzelne der genannten Arterien getrennt entspringen. So können die Circumflexae hum. selbstständig von der Axillaris abgehen und nur die Thor.-dors. und Circumfl. scap. von einem Stamme entspringen, während in einem anderen Falle nur die Thor.-dors. für sich von der Axillaris ausgeht und die anderen im Truncus subscapularis verbunden sind. Verschieden ist endlich auch die Lage der Gefässe zum N. radialis, indem die Circumfl. scap. und Thorac.-dors. in einem Falle die Hinter-, in einem anderen die Vorderseite des Nerven kreuzen. Wie es scheint, entsendet regelmässig die Thor.-dors. einen Ast an der Latissimussehne vorbei zu der medialen Seite der Streck-

muskeln (Fig. 1). Der Ast schliesst sich bei *H. jacchus* und *penicillata* meist dem *N. radialis* zur Hinterseite des Oberarms an und versorgt damit einen grossen Theil des Profundagebietes. Endlich ist zu erwähnen, dass die *Circumfl. hum. post.* mit einem starken, unter dem *Anconaeus lateralis* an der Hinterseite des Oberarms absteigenden Aste das Gebiet der *Collateralis radialis* versorgt (*H. jacchus*, *H. oedipus*, *H. penicillata*).

Am Oberarme wird die Beugeseite von der *Brachialis anterior* übernommen, und zwar völlig beim Bestehen einer *Brachialis ant. sup. und media* (s. o.). Dass bei dem seltenen Vorkommen des normalen tiefen Ursprungs der *Brachialis anterior* ein besonders starker Ast aus dem Anfange der *Brachialis*, über den *Medianus* hinwegziehend, die Beugemuskeln versorgt, ist oben erwähnt worden (s. Fig. 3r, Art. bic.). In der Nähe der Ellbogenbeuge entsendet die *Brachialis anterior* ferner eine *Art. plicae cubiti* und, wenigstens oft, auch die *Transversa cubiti*, die unter dem *Brachialis internus* radialwärts läuft. Sie wurden besonders stark bei *H. penicillata* angetroffen, mit mächtigem *R. descendens* zu den radialen Streckern am Vorderarme. In anderen Fällen geht sie von der *Brachialis* selbst aus (Fig. 4, Art. transv. cub.). Endlich kann aus der *Brachialis ant.* auch die *Collateralis ulnaris* entspringen, die in anderen Fällen dem *Brachialisgebiete* zugehört.

Neben der am distalen Theile des Oberarms abgehenden ulnaren *Collateralarterie* kann eine *Coll. uln. superior* vorkommen, die sich schon oben dem *N. ulnaris* anschliesst und sich distal mit der unteren *Coll. ulnaris* verbinden kann oder allein das Endgebiet dieser übernimmt. Der Ursprung der *Coll. uln. superior* ist verschieden. Sie fand sich als Ast aus dem Anfange einer *Brach. ant. sup.* oder des zur Medialseite des Oberarms herabsteigenden Astes der *Thoracico-dorsalis* (vergl. S. 1231).

Die Streckseite des Oberarms kann theilweise durch einen absteigenden Ast der *Thoracico-dors.* versorgt werden, der bei starker Ausbildung in Begleitung des *N. radialis* zur Hinterseite vordringen kann, während andererseits die *Circumfl. hum. post.*, wie oben erwähnt, die *Coll. rad.* übernimmt. In anderen Fällen besteht aber eine typische *Profunda* aus dem Anfange der *Brachialis* (Fig. 4, Art. prof.), welche nicht nur die Medialseite der Strecken versorgt und die *Collateralis media* entsendet, sondern sogar, wie es bei *H. rosalia* beobachtet wurde, als *Collateralis radialis* enden kann. Die Hauptäste der *Profunda*, *Collateralis media* und *radialis* können auch getrennt von der *Brachialis* abgehen. Dass *Collat. uln. (inferior)* und *Transv. cub.* auch an der *Brachialis* selbst entspringen können, wurde oben erwähnt.

## Platyrrhinae. Cebidae.

(Taf. CXXIX, Fig. 2, Taf. CXXX, Fig. 1 u. 2.)

Lit.: J. Hyrtl 1864 (826). L. Bayer 1892 (732). E. Zuckerkandl 1894 (802); s. da-  
selbst die ältere Literatur.\*)

In der Mehrzahl der Fälle durchläuft die Axillaris die Medianus-  
schlinge. Nur ausnahmsweise betritt sie, wie L. Bayer bei einem *Cebus*  
*capucinus* fand, erst distal von ihr den Bereich des Plexus brachialis.

Für den Verlauf der Brachialis ist von Bedeutung, dass bei  
vielen Formen (so bei *Ateles*, *Mycetes*, *Lagothrix*, meist bei *Nyctipi-*  
*theucus*) ein For. supracond. fehlt und damit N. medianus und Art. brachi-  
alis gemeinsam frei im Sulcus bicipitalis internus in die Ellbogenbeuge  
hinabsteigen. Bei *Cebus* dagegen besteht ein For. supracond. (s. Taf. CXXX,  
Fig. 1 u. 2) und beherbergt in manchen Fällen mit dem Medianus auch  
die Brachialarterie. Dabei kann eine grössere Anastomose zwischen dem  
oberhalb und dem unterhalb des Canals liegenden Gebiete der Brachialis be-  
stehen, vermittelt durch Aeste, welche den Musc. brachialis internus  
versorgen, so dass ein mehr oder weniger grosser Theil des Blutes in  
einem Ramus collateralis (R. coll.) vor dem For. vorbeifliesst. Der obere  
diese Verbindung herstellende Ast entspringt selbstständig aus dem unteren  
Theile der Brachialis (Taf. CXXX, Fig. 2r) oder aus der Brachialis  
anterior (Art. brach. ant., Taf. CXXX, Fig. 1). Der distale die Colla-  
teralbahn aufnehmende Brachialisast wird, wie es scheint, regelmässig  
durch die Transversa cubiti (Art. transv. cub.) vorgestellt. Unter starker  
Erweiterung kann diese Collateralbahn die Fortführung der gesammten  
Blutmenge der Brachialis in die Ellbogenbeuge (Fig. 2l) übernehmen.  
Reste der alten Hauptbahn können sich, wie schon Bayer beobachtete,  
in einem dünnen Stämmchen erhalten, das den Canalis supracondyloideus  
passirt und oberhalb und unterhalb desselben mit dem nunmehrigen  
Hauptstamme in Verbindung steht. Anfang und Ende dieses Stämm-  
chens bezeichnen die Grenzen der zum Hauptweg gewordenen Colla-  
teralbahn.

Die Lagerung der Arterie zum Medianus ist sehr mannigfaltig. Bei  
einem *Cebus capucinus*, bei welchem Verlauf der Arterie durch das For.  
supracond. und Durchtritt der Axillaris durch die Medianusschlinge be-  
stand, lief die Arterie an der Vorderseite des Medianus herunter  
(Taf. CXXX, Fig. 1). Erst dicht oberhalb des For. trat sie unter den  
Nerven und nun, von ihm bedeckt, durch den Knochencanal. In einem  
anderen Falle (*Cebus hypoleucus*) mit demselben Verhalten der Arterie  
zur Medianusschlinge und zum For. behielt die Brachialis bis in die  
Ellbogenbeuge ihre Lage an der Vorderseite des Medianus bei. Anders

\*) Genauere Angaben liegen vor von Cebiden über *Cebus*, *Lagothrix*, *Mycetes*, *Ateles*,  
von Pitheceiden über *Nyctipithecus*. Der Verf. untersuchte *Cebus capucinus* (1 Ex.),  
*C. hypoleucus* (3), *Mycetes seniculus* (1 junges Ex.), *Nyctipithecus vociferans* (1), *Nyctip-*  
*spec.* (?) (1).

liegen die Dinge natürlich bei der Ausbildung einer Collateralbahn zur Umgehung des For. supracond. In einem hierher gehörigen Falle (*Cebus hypoleucus*) (Fig. 2*l*) lag die Brach. anfangs an der Hinterseite des Medianus. Mit dem Beginne der den Hauptblutweg fortsetzenden Collateralbahn trat letztere unter dem N. medianus hinweg an dessen Vorderseite, divergirte von ihm, in dem Maasse, als der Nerv dem Canalis supracondyloideus zustrebte, und trat erst wieder in der Ellbogenbeuge an die Radialseite des Nerven heran. Beim Fehlen eines For. supracond. fand sich die Arterie nach dem Durchtritt durch die Medianusschlinge an der Hinterseite des Medianus (Taf. CXXIX, Fig. 2). Auch hiervon sind aber Abweichungen denkbar.

Von grösseren Aesten des oberen Abschnittes der Extremität beschäftigen wir uns zunächst mit der *Brachialis anterior*. Bei einer ganzen Reihe von Arten besteht der normale Ursprung der Arterie am unteren Drittel des Oberarms (so bei *Mycetes*, *Ateles*, *Lagothrix*; Taf. CXXIX, Fig. 2). Eine etwa in der Mitte des Oberarms entspringende *Brachialis anterior* fand sich einseitig bei je einem Exemplare von *Cebus hypoleucus* und *Nyctipithecus*. Gleichzeitig mit ihr besteht gelegentlich bei *Cebus* eine aus der *Axillaris* entspringende schlanke Arterie, die, abwärts laufend, den *Biceps* erreicht und auf ihm sich verzweigt (Taf. CXXX, Fig. 1*r*), so dass ihr Gebiet unmittelbar von dem der *Brachialis anterior* fortgesetzt wird und wenigstens feine Anastomosen zwischen beiden Stämmen bestehen müssen. Nun kann sich eine weite Verbindung zwischen ihnen herausbilden (Taf. CXXX, Fig. 1*l*). Es bestehen damit zwei Artt. brach. anteriores. Die obere, axillare Ursprungs (Art. brach. ant. I), mündet unten in die etwa aus der Mitte der *Brachialis* entspringende *Brachialis anterior* (Art. brach. ant. II), wie es bei *Cebus hypoleucus* und *capucinus* beobachtet wurde. Endlich kann eine axillare *Brachialis anterior* die Versorgung der Beugeseite und am Vorderarme die Fortsetzung in die *Radialis* allein übernehmen (bei Exemplaren von *Cebus* und bei *Nyctipithecus*), so dass nunmehr ein zweiter langer Stamm vor der eigentlichen *Brachialis* am Oberarme herunterziehen kann, wie es auch bei *Hapale* gefunden wird.

Eine weitgehende Verschiedenheit zwischen den einzelnen *Platyrrhinen*, oft zwischen beiden Seiten desselben Exemplars, besteht auch in der Versorgung der Streckseite des Oberarms. Sie erfolgt in vielen Fällen ganz ausschliesslich aus dem Gebiete der *Axillaris*. Die mediale Seite der Streckmuskeln kann ein absteigender Ast der *Thorac.-dors. speisen*. Zur Hinter- und Radialseite schiebt dann die *Circumfl. hum. post.*, nachdem sie den oberen Rand des *Latissimus dorsi* passirt hat, einen starken *Ramus descendens*, der unter dem *Anconaeus lateralis* distalwärts zum N. *radialis* läuft. Er entsendet die *Collateralis media* und *Coll. radialis*; Zweige der letzteren begleiten den N. *cutaneus anti-brachii dorsalis* zur Haut des Vorderarms, ein dünner Ast kann sich dem *Radialisstamme* selbst anschliessen, ihm zur Beugeseite folgen und hier

mit einem aufsteigenden Aste der *Transversa cubiti* anastomosiren (*Cebus capucinus*). Das Gebiet der *Coll. med.* kann nun aber auch von der *Thor.-dors.* mit übernommen werden (Taf. CXXX, Fig. 1r), ja diese kann sogar noch die *Collateralis radialis* entsenden unter Verdrängung der *Circumflexa hum. post.* Endlich kann aber in anderen Fällen das Gebiet der *Thorac.-dors.* an den Streckmuskeln durch einen grösseren Ast aus dem Anfange der *Brachialis* eingeengt werden, dessen Zweige mit denen des absteigenden Astes der *Thoracico-dorsalis* anastomosiren (Taf. CXXX, Fig. 1l, Art. prof. br.). Ein solcher Ast stellt eine *Profunda brachii* vor, die nun schrittweise ihr Gebiet ausdehnen, *Collateralis media* und *radialis* übernehmen kann. Eine auf der Höhe der Ausbildung stehende *Profunda* ist verhältnissmässig nicht sehr häufig (beobachtet bei *Cebus hypoleucus*).

Was die übrigen Aeste des Hauptstammes anlangt (Taf. CXXX, Fig. 1), so entspringen aus der *Axillaris* nach vorn zu mehrere *Thoracicae anteriores* oder eine stärkere *Thoracico-acromialis* mit einer *Thoracica lat. (longa)*, vereint oder getrennt. Beim Bestehen einer axillaren *Brachialis anterior superior* können sämtliche *Thoracicae* mit ihr am Ursprunge verbunden sein. Weitgehende Verschiedenheiten, oft zwischen beiden Körperseiten, liegen auch im Verhalten der übrigen *Axillaris*äste vor. Ein *Truncus subscapularis* kann die *Circumflexae humeri*, *Circumflexa scapulae* und *Thoracico-dorsalis* entsenden. In anderen Fällen besitzt die *Thorac.-dors.* allein einen selbstständigen Ursprung, oder in anderer Combination sind die *Circumflexae humeri* und andererseits die *Circumfl. scapulae* und *Thorac.-dors.* paarweise miteinander verbunden. Verschieden ist ferner der Weg der *Thorac.-dors.* oder des *Truncus subscapularis*; er kann vor oder hinter dem *N. radialis* vorbeiführen. Die Bedeutung der *Circumfl. hum. post.* und der *Thor.-dors.* für die Versorgung der Streckmuskeln des Oberarms wurde oben erörtert.

Aus der *Brachialis* läuft in dorsaler Richtung, abgesehen von der oben besprochenen *Prof. brachii*, eine *Collateralis ulnaris (inferior)*. Seltener (so bei *Nyctipithecus*) schliesst sich schon oben am Oberarme ein Ast aus der *Thor.-dors.* oder aus der *Brachialis* selbst dem *Ulnaris* als *Coll. uln. superior* an. Auch ein Ast auf der Oberfläche der Flexoren des Vorderarms aus dem untersten Theile der *Brachialis* ist bemerkenswerth. Die Versorgung des Gebietes vor dem Hauptstamme ist bereits oben bei der Besprechung der *Brach. ant.* zum Theil dargestellt; es bleibt hier nur noch zu erwähnen, dass die *Brach. ant.* die *Transversa cubiti* und *Collat. uln. (inferior)* abgeben kann. In der Ellbogenbeuge entsendet sie dann regelmässig eine *Art. plicae cubiti (Art. pl. cub.)* und läuft in die *Radialis (Art. rad.)* aus. Die *Transversa cubiti (Art. transv. cub.)* ist in der Mehrzahl der Fälle ein Ast der *Brachialis* selbst, der in der Ellbogenbeuge (bei *Cebus* unterhalb des *For. supracond.*) abgeht und unter dem *M. brachialis radial-*



wärts zieht. In der Nachbarschaft des N. radialis schiebt sich ihr Gebiet zwischen dasjenige der Collateralis radialis und das der Recurrens radialis ein (Art. rec. rad.). Bei Cebus, dessen Transversa cubiti sehr stark entwickelt ist, lässt sich leicht eine Anastomose zwischen ihr und der Collateralis radialis nachweisen. Sehr schwach ist die Arterie bei Nyctipithecus. (Ueber ihre Bedeutung für die Umgehung des Foramen supracondyloideum bei Cebus s. o., S. 1262.)

#### Catarrhinae. Cercopithecidae.

Lit.: H. C. L. Barkow 1862 (808). W. Theile 1852 (797). F. Rojecki 1889 (788). E. Zuckermandl 1894 (802).\*)

Die Axillaris tritt in der Regel durch die Medianusschlinge und begleitet dann als Brachialis den Medianus, indem sie an der Hinterseite des Nerven entlang zieht. In die Ellbogenbeuge eingetreten, ändert sie ihre Lage zum Nerven etwas, indem sie mehr an seine Radialseite gelangt und so zwischen Medianus und Tendo bicipitis zu liegen kommt. Ein For. supracondyloideum fehlt allgemein.

In der Abgangsweise der Axillarisäste besteht eine weitgehende Verschiedenheit. Ein gemeinsamer Stamm, der oberhalb der Medianusschlinge entspringt, kann die Thoracicae anteriores und die Thoracica lateralis (longa) entsenden; in anderem Falle gewinnen diese Arterien selbstständigen Ursprung aus der Axillaris. Zweimal (Cynocephalus sphinx und Cercopithecus entellus) fand sich eine Beschränkung des Gebietes des Thorac. antt. durch einen starken Ast der Transversa scapulae aus der Subclavia, der zwischen M. subclavius und Clavicula, in Begleitung der Vena cephalica, hindurchtrat, einen Ast an den clavicularen Ursprung des Pectoralis major entsandte und dann an der Grenze zwischen Pectoralis major und Deltoides, beide Muskeln versorgend, weit hinunterlief. Die Arterie übernahm also ein sonst von einer Thoracica anterior (Thoracico-acromialis) versorgtes Gebiet. Ein kurzer, distal von der Medianusschlinge entspringender Truncus subscapularis kann die übrigen Axillariszweige vereinigen. Der Stamm gabelt sich bald. Ein Ast zerfällt in die Circumflexa scapulae und Thoracico-dorsalis, der andere theilt sich in Circumflexa humeri anterior und posterior. In anderen Fällen entspringt die Circumfl. hum. ant. oder auch posterior selbstständig aus der Axillaris. Ein besonderes Aestchen, eine zweite Circumfl. hum. ant., aus dem Stamme für die Circumflexae hum. oder aus der Axillaris selbst, tritt mit dem N. musculo-cutaneus zwischen Coraco-brachialis longus und brevis hindurch. Er versorgt beide Muskeln, ferner beide Köpfe des Biceps und den Pectoralis major. Ein grösserer, selbstständiger Ast der Axillaris kann zum M. subscapularis gelangen.

\*) Verf. untersuchte Cynocephalus sphinx (1), Cynocephalus spec.? (1) und Cercopithecus entellus (1).

Von der Brachialis geht ausser kleinen Aesten zu den Beugern, die theils vor, theils hinter dem Medianus laufen, nach vorn zu vor allem die Brachialis anterior ab. Ihre Ursprungsstelle ist ungemein variabel. Meist entspringt das Gefäss im unteren Drittel des Oberarms, häufig aber auch aus dem mittleren oder sogar oberen Drittel; wahrscheinlich würden bei Untersuchung grösserer Reihen von Exemplaren auch Fälle bekannt werden, in welchen die Brachialis anterior aus der Axillaris hervorgeht. Je nach der Höhe des Ursprungs wird ein grösseres oder kleineres Gebiet der Beugemuskeln der Brachialis abgenommen und der Brach. anterior zugewiesen. Die Brach. ant. kreuzt die Vorderseite des N. medianus, läuft in gewöhnlicher Weise unter dem Lacertus fibrosus in die Plica cubiti und endet in der Radialis. Ausser den schon erwähnten Aesten zu den Flexoren des Oberarms entsendet sie am Lacertus fibrosus eine Art. plicae cubiti. Aus ihr kann auch die Collateralis ulnaris inferior entspringen.

Erwähnenswerth sind zwei Varietäten der Brach. ant., die eine charakterisirt durch Rückbildung, die andere durch ein Uebergreifen des Gefässes auf ihm sonst fremde Gebiete. Das erstere zeigte ein Cercopithecus. Schon am Beginne des Vorderarms, nach Entsendung einer dünnen Recurrens radialis, lief die schwache Brach. ant. aus. Die Fortsetzung der Radialisbahn wurde in diesem Falle durch eine, distal vom Pronator teres aus der Mediana entspringende Arterie, eine typische Mediano-radialis, wie sie sich bei den Carnivoren findet, geliefert. Eine ganz gleichartige Varietät ist auch beim Menschen gefunden worden (s. E. Schwalbe). Das entgegengesetzte Verhalten fand sich bei einem Cynocephalus (Taf. CXXX, Fig. 3). Die Brachialis anterior hatte sich hier zu einem starken Stamme entwickelt, der im unteren Drittel des Oberarms den Medianus querte und am Vorderarme nicht nur die Radialis (Art. rad.) abgab, sondern weiterhin die Ulnaris (Art. uln.) und Mediana (Art. med.) entsandte und sich in die Interossea (Art. inteross.) fortsetzte. Der eigentliche Brachialisstamm lief stark verjüngt mit dem Medianus in die Plica cubiti und endete mit der Abgabe der Recurrens ulnaris (Art. rec. uln.). Es hat sich also hier eine Anastomose zwischen dem Anfange der Radialis und dem Endstücke der Brachialis stark erweitert und die Fortsetzung des Blutstroms übernommen. Die Brach. ant. ist zum Hauptstamme für die unteren Theile der Gliedmasse geworden. Das Gleiche trafen wir bereits bei Lemur catta.

In den Bereich der Beugemuskeln tritt auch die Transversa cubiti. Sie läuft unter dem M. brachialis internus dicht an der Gelenkkapsel des Ellbogengelenks, an welche sie Aeste abgiebt, gelangt in den Spalt zwischen den radialen Streckern des Vorderarms und dem Brachialis internus an den N. radialis und versorgt die eben genannten Muskeln, indem sie sich in einen Ramus ascendens und descendens theilt. Der erstere anastomosirt oft mit einem den Radialis begleitenden Zweig der Profunda, der letztere grenzt an das Gebiet der schwachen Recurrens radialis.

# Erklärung von Tafel CXXVI.

## Abkürzungen in den Bezeichnungen auf den Tafeln CXXVI—CXXX.

### a. Blutgefäße.

Art. ax. = Arteria axillaris.  
— bic. = Art. bicipitalis.  
— brach. = Art. brachialis.  
— brach. ant. = Art. brachialis anterior  
(= superficialis).  
— brach. post. = Art. brachialis posterior  
(= profunda).  
— circumfl. h. ant. = Art. circumflexa  
humeri anterior.  
— circumfl. h. post. = Art. circumflexa  
humeri posterior.  
— circumfl. scap. = Art. circumflexa  
scapulac.  
— coll. med. = Art. collateralis media.  
— coll. rad. = Art. collateralis radialis.  
— coll. uln. = Art. collateralis ulnaris.  
— inteross. = Art. interossea.  
— mamm. int. = Art. mammaria interna.  
— med. = Art. mediana.  
— nutr. hum. = Art. nutritia humeri.  
— pl. cub. = plicae cubiti superficialis.

Art. prof. br. = Art. profunda brachii.  
— rad. = Art. radialis.  
— rec. rad. = Art. recurrens radialis.  
— rec. uln. = Art. recurrens ulnaris.  
— subcl. = Art. subclavia.  
— subsc. = Art. subscapularis.  
Aa. subcut. et cut. = Artt. subcutaneae  
et cutaneae.  
Art. thor.-acrom. = Art. thoracico-acro-  
mialis.  
— thor. ant. = Art. thoracica anterior.  
— thor.-dors. = Art. thoracico-dorsalis.  
— thor. l. = Art. lateralis (= longa).  
— transv. cub. = Art. transversa cubiti.  
— transv. scap. = Art. transversa sca-  
pulac (= suprascapularis).  
— uln. = Art. ulnaris.  
R. coll. = Ramus collateralis.  
— comm. = R. communicans.  
V. ceph. = Vena cephalica.

### b. Muskeln.

Anc. = Anconaeus.  
— l. = Anc. longus.  
— med. = Anc. medialis.  
— med. sup. = Anc. medialis superior.  
Arc. ax. = Musculöser Achselbogen, Panni-  
culus carnosus.  
Bic. = Biceps.  
Br. int. = Brachialis internus.  
Br. rad. = Brachio-radialis (Supinator  
longus).  
Cor.-brach. (long. br.) = Coraco-brachialis  
(longus s. brevis).  
Delt. = Deltoides.  
Dorso-antibr. = Dorso-antibrachialis.  
Ext. carp. rad. l. = Extensor carpi rad. l.  
Epicor.-brach. = Epicoraco-brachialis.  
Fl. c. rad. = Flexor carpi radialis.  
— dig. c. = Fl. digitorum communis.

Lac. fibr. = Lacertus fibrosus.  
Lat. = Latissimus dorsi.  
Lat.-cond. = Latissimo-condyloideus (= Dor-  
so-epitrochlearis = Tensor fasciae  
antibrachii).  
Lev. scap. = Levator scapulae.  
Pann. carn. = Panniculus carnosus.  
Pect. maj. = Pectoralis major.  
Pron. ter. = Pronator teres.  
Scal. = Scalenus.  
Serr. ant. mj. = Serratus anticus major.  
Subcl. = Subclavius.  
Subsc. = Subscapularis.  
Sup. br. = Supinator brevis.  
— l. = Sup. longus.  
Suprasp. = Supraspinatus.  
Ter. mj. = Teres major.

### c. Nerven.

- N. ax. = Nervus axillaris.  
— bic. et cor.-brach. = N. bicipitis et coraco-brachialis.  
— cut. antibr. lat. = N. cutaneus anti-brachii lateralis.  
— cut. antibr. med. = N. cutaneus anti-brachii medialis.  
— inteross. = N. interosseus.  
— med. = N. medianus.  
— musc. cut. = N. musculo-cutaneus.  
— phren. = N. phrenicus.
- N. rad. = Nervus radialis.  
— rad. } prof. = N. radialis } profundus  
          } superf.                } superficialis.  
Nn. subcut. et cut. = Nn. subcutanei et cutanei.  
N. subsc. = N. subscapularis.  
— supracor. = N. supracoracoideus.  
— suprasc. = N. suprascapularis.  
— thor.-ant. = N. thoracico-anterior.  
— thor. l. = N. thoracicus longus.  
— uln. = N. ulnaris.

### d. Sonstige Abkürzungen.

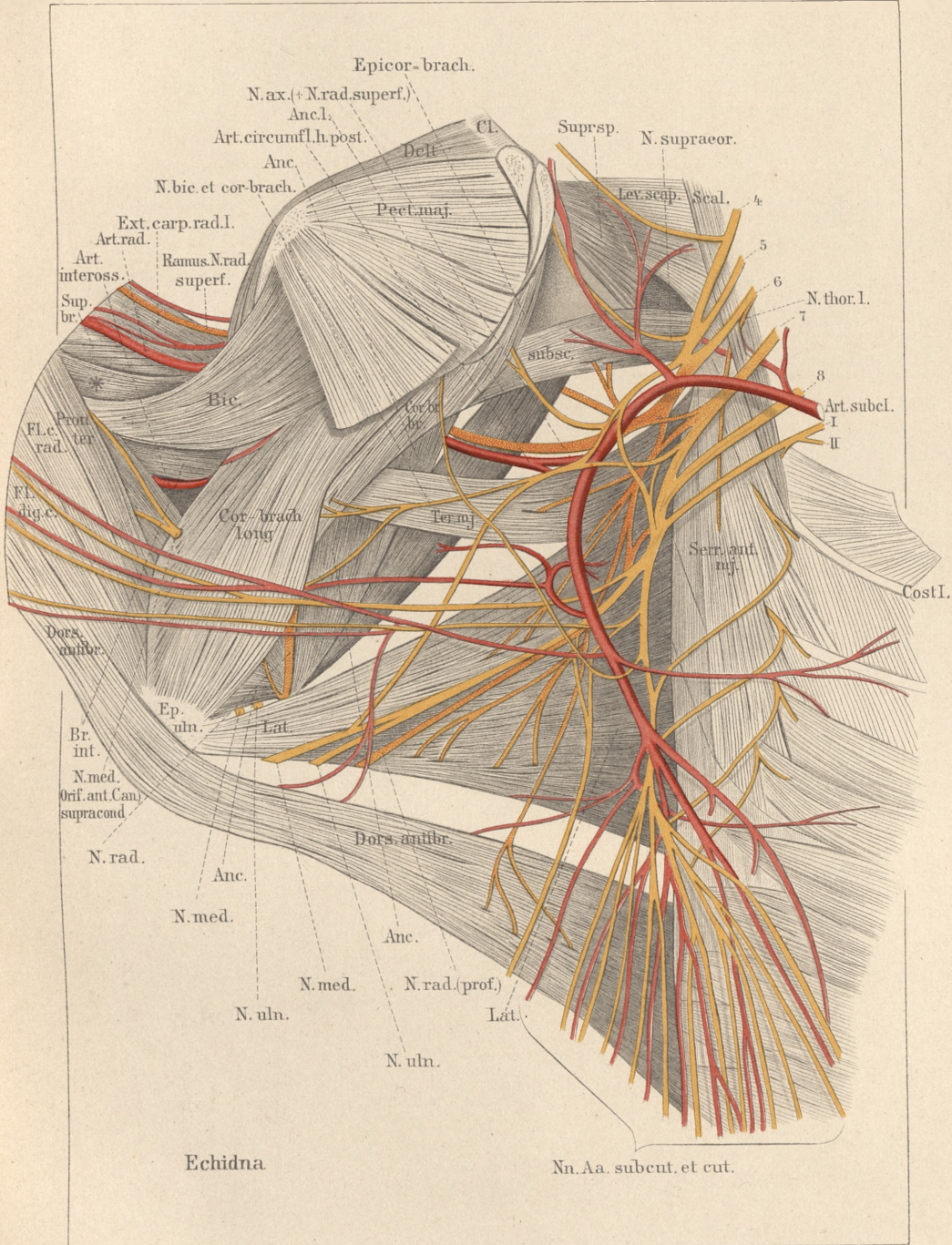
- Cl. = Clavicula.  
Cost. = Costa.  
Ep. uln. = Epicondylus ulnaris.  
For. supracond. = Foramen supracondyloideum (s. Canalis s.).  
Hum. = Humerus.
- Lac. fibr. = Lacertus fibrosus.  
Lgl. ax. = Lymphoglandula axillaris.  
Olecr. = Olecranon.  
Orif. ant. can. supracond. = Orificium anterius canalis supracondyloidei.

Echidna. Rechter Oberarm, Ansicht von innen.  $\frac{15}{1}$ . Der Schultergürtel ist aus der sternalen Verbindung gelöst. Die ganze Extremität ist maximal vom Thorax abducirt. Vom Pectoralis major ist ein grosses Stück abgetragen. Die dorsalen Theile des Plexus brachialis sind etwas dunkler gelb dargestellt als die ventralen. Von den Rr. cutanei laterales der Intercostalnerven sind nur die vordersten, und von diesen nur die Rr. posteriores eingezeichnet. Die cervicalen Wurzeln des Plexus brachialis sind mit arabischen, die thoracalen mit römischen Ziffern bezeichnet. Original.

Die Bezeichnung der Muskeln und Nerven nach Ch. Westling [Anatomische Untersuchungen über Echidna. Bihang till k. Svenska Vet. Akad. Handlingar. Bd. 15. Afd. IV. Nr. 3.].

Abkürzungen s. oben.





F. Göppert del.

Lith. Anst. Julius Klinkhardt, Leipzig



**Erklärung von Tafel CXXVII.**

---

Fig.

1. *Halmaturus Benetti*. Rechter Oberarm, Vorderansicht  $1\frac{1}{3}$  mal vergr. Die vordere Muskelwand der Achselhöhle ist zurückgeschlagen, die Hautmusculatur entfernt. Die *A. thoracica ant.* ist durchschnitten, ihr Anfang und die Endäste sind erhalten. Original.

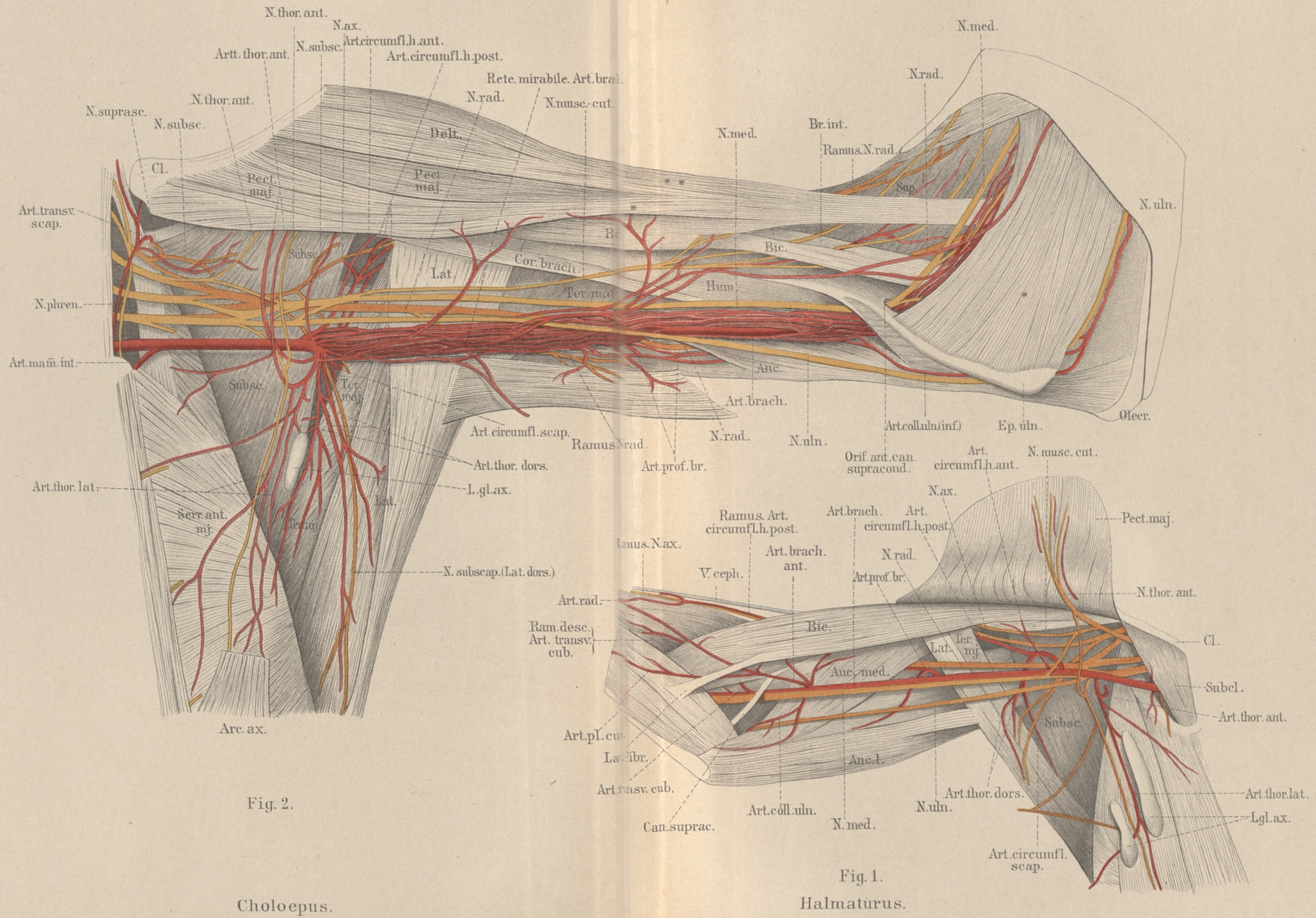
Bezeichnungen s. Erkl. zu Taf. CXXXVI.

2. *Choloepus didactylus*. Linker Oberarm von der Innenseite. Natürl. Grösse. Die *Clavicula (Cl.)* ist aus ihrer sternalen Verbindung gelöst, der *Pectoralis major* vom Thorax abpräparirt, der muskulöse Achselbogen entfernt bis auf Stumpf (*Arc. ax.*) und der Schultergürtel etwas vom Thorax abgezogen. Aus dem von der Endsehne des *Latissimus dorsi (Lat.)* entspringenden und am distalen Theile des Humerus (an der Umgrenzung des *Canalis supracondyloideus*) inserirenden Muskel (zur Streckmusculatur des Oberarms gehörig, vom *Radialis* versorgt) ist ein Stück dicht oberhalb der Insertion herausgeschnitten. Die *Rami laterales* der oberen *Nn. intercostales* sind abgeschnitten. Die dorsalen Bestandtheile des *Plexus brachialis* sind dunkelgelb, die ventralen hellgelb getönt. Original.

\*\* Zur Bicepssehne ziehendes Bündel des *M. deltoideus*. \* Zur Bicepssehne ziehendes Bündel des *Pectoralis major*. Uebrige Bezeichnungen s. Erkl. zu Taf. CXXXVI.









**Erklärung von Tafel CXXVIII.**

---

Fig.

1. *Lemur collaris*. Arterien und Nerven der Achselhöhle und des Oberarms der linken Seite. Natürl. Grösse. Verhalten der rechten Seite desselben Thieres s. Fig. 3. Der *Musc. pectoralis* ist am Ursprunge abgelöst und zurückgeschlagen. Das Ende des Astes der *Art. axillaris*, von welchem die *Circumflexae humeri*, *Circumfl. scapulae* und *Thoracico-dorsalis* entspringen, ist durch die *Art. axillaris* und die *Plexusstränge* verdeckt. Original.

Bezeichn. s. Erkl. zu Taf. CXXVI.

2. *Perodicticus potto*. Natürl. Grösse. Arterien von Achselhöhle und Oberarm der rechten Seite. *Pectoralis* und *Panniculus carnosus* zurückgeschlagen. Original.

Anast. I = Anastomose zwischen Anfang der *Brachialis anterior* und dem unterhalb des *Foramen supracondyloideum* gelegenen Theile der *Brachialis* bez. ihrer Begleiterarterien. Anast. II = Anastomose zwischen *Radialis* und Ende der *Brachialis*. Sonstige Bezeichn. s. Erkl. zu Taf. CXXVI.

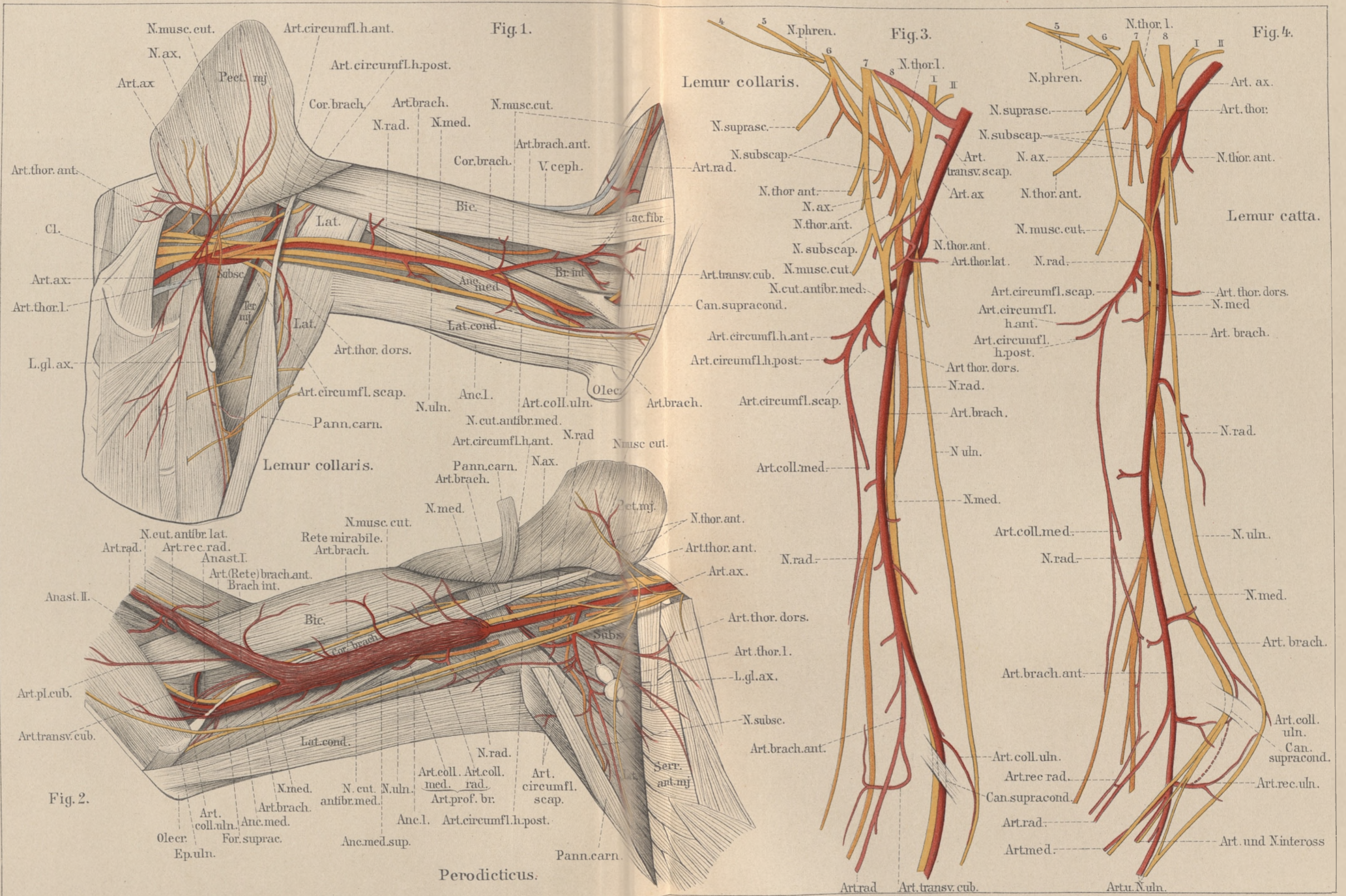
3. *Lemur collaris*. Verlauf der Gefässe und Nerven des rechten Oberarms (von vorn betrachtet).  $\frac{1,5}{1}$ . Die cervicalen Wurzeln des Plexus sind mit arabischen, die thoracalen mit römischen Buchstaben bezeichnet. Die dorsalen Theile des Plexus sind dunkler gehalten. Original.

Die Gefässe des linken Oberarms desselben Thieres sind in Fig. 1 dieser Tafel dargestellt.

4. *Lemur catta*. Verlauf der Gefässe und Nerven des rechten Oberarms (von vorn betrachtet).  $\frac{1,5}{1}$ . Die roth punktirt dargestellte Gefässstrecke im unteren Theile der Figur bestand nur auf der linken Seite. Original.

Im Uebrigen s. Erkl. zu Taf. CXXVI.





E. Göppert, del.

Lith. Anst. Julius Klinckhardt, Leipzig





**Erklärung von Tafel CXXIX.**

---

Fig.

1. *Hapale jacchus*. Mediale Ansicht des Oberarms. Copie nach L. Bayer. Fig. 1 und 2 wurden dem Autor von Herrn Prof. Leche gütigst zur Verfügung gestellt.  
Bezeichn. s. Erkl. von Taf. CXXVI.
2. *Ateles paniscus*. Mediale Ansicht des Oberarms, nach L. Bayer.  
Bezeichn. s. Erkl. von Taf. CXXVI.
- 3r u. l. *Hapale jacchus*. Plexus brachialis mit Art. axillaris, Brachialis und Brach. ant. beider Seiten. Ventrale Ansicht bei zur Horizontalen abducirten Armen. 2 $\frac{1}{2}$  mal vergr. Original.  
Bezeichn. s. Erkl. von Taf. CXXVI.
- 4r u. l. *Hapale rosalia*. Arterien der Achselhöhle und der medialen Seite des Oberarms der rechten und linken Seite eines Individuums. 1 $\frac{1}{2}$  mal vergr. Die Gefäße und Nerven sind so gezeichnet, wie sie nach Entfernung des Pectoralis major direct durch Präparation zur Darstellung gebracht werden konnten. Original.  
Bezeichn. s. Erkl. von Taf. CXXVI.



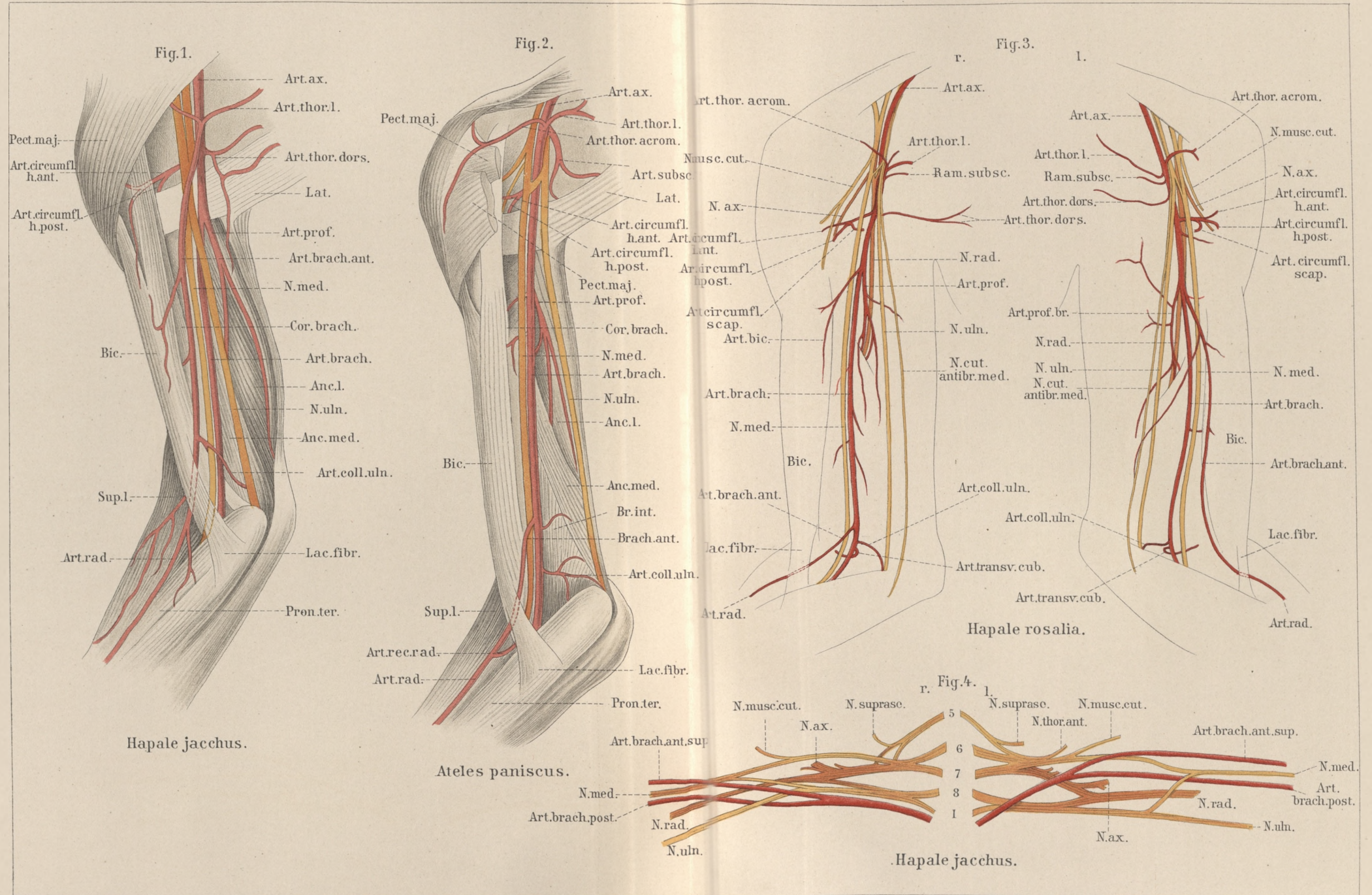


Fig. 1-2 Bayer. 2-3 E. Göppert del.

Lith. Anst. Julius Klinkhardt, Leipzig.



**Erklärung von Tafel CXXX.**

---

Fig.

1r u. l. *Cebus capucinus*. Uebersicht über die Gefässe der Achselhöhle und der medialen Seite des Oberarms beider Seiten, wie sie sich nach Entfernung der *Mm. pectorales* darstellen. Natürl. Gr. Original.

R. coll. = Collateralbahn vor dem *Canalis supracondyloideus*. Uebrige Bezeichn. s. Erkl. von Taf. CXXVI

2r u. l. *Cebus hypoleucus*. Darstellung der Gefässe der distalen Theile des Oberarms und der *Plica cubiti* beider Seiten eines Individuums. Ansicht von der medialen Seite. Natürl. Gr. Die von *M. brachialis internus* und *Biceps* bedeckte Strecke der *Transversa cubiti* ist punktirt gezeichnet. Original.

R. coll. = Vor dem *Foramen supracondyloideum* vorbeiführender Collateralstamm. Sonst. Bezeichn. s. Erkl. von Taf. CXXVI.

3. *Cynocephalus sphinx*. Gegend der rechten Ellbogenbeuge. Ansicht von der medialen Seite. Natürl. Gr. Varietät. Versorgung des Vorderarms durch die *Brachialis anterior*; Ende des Hauptstammes als *Recurrens ulnaris*. Von den von Muskeln bedeckten Gefässe und Nerven sind nur die Contouren gezeichnet. Original.

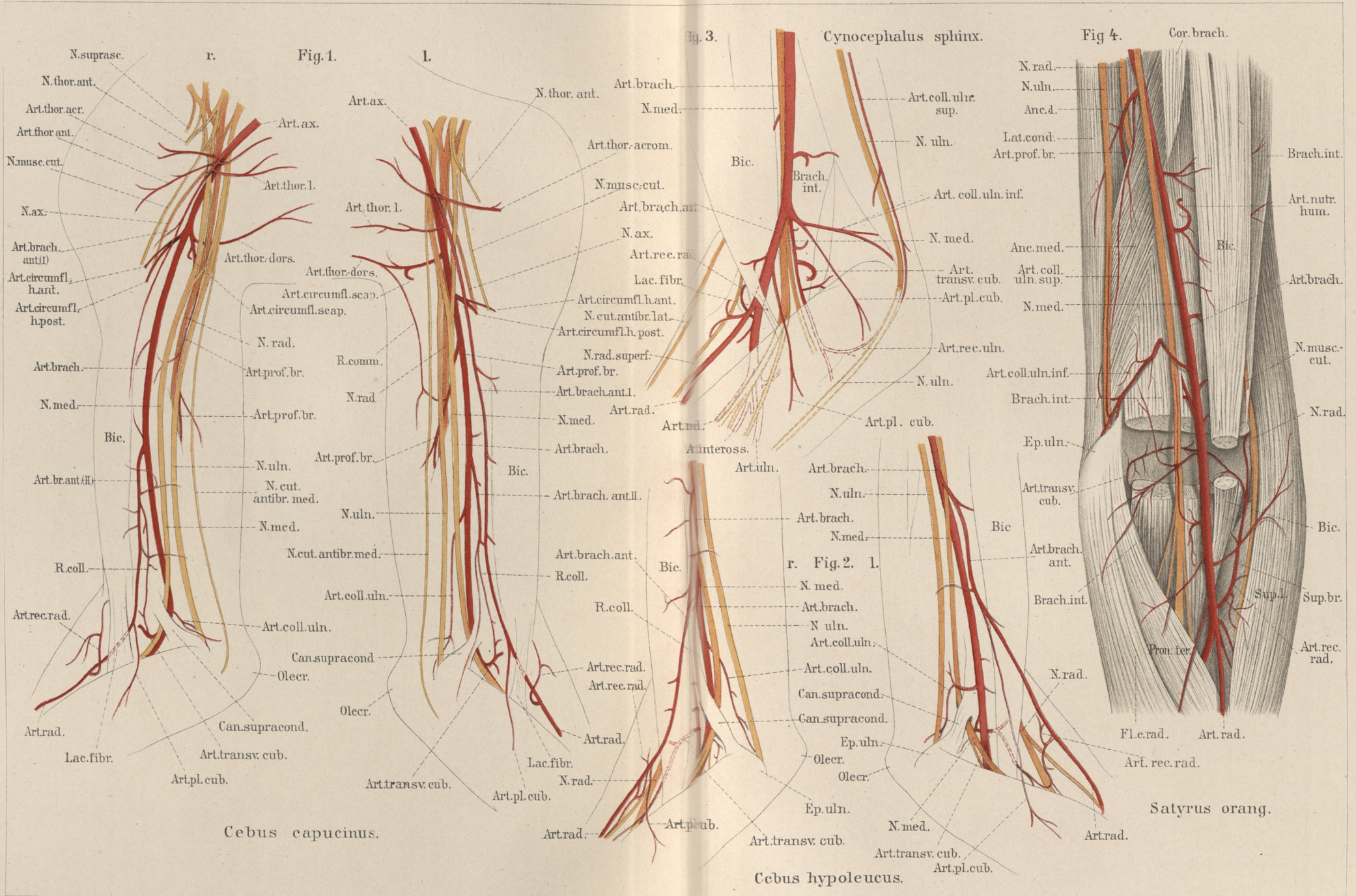
Bezeichn. s. Erkl. von Taf. CXXVI.

4. *Satyrus orang*. Distaler Theil des Ober-, proximaler des Vorderarms. Ansicht von vorn. Natürl. Gr. Aus dem unteren Theile des *Brachialis internus* und des *Biceps* ist ein Stück herausgeschnitten, so dass die Vorderseite des *Humerus* sichtbar wird, um die Anastomose zwischen *Art. transv. cubiti* und *Recurrens radialis* zu zeigen. Original.

Bezeichn. s. Erkl. von Taf. CXXVI.







E. Göppert, del.

Lit. Anst. Julius Klinkhardt, Leipzig.







In der **C. F. Winter'schen** Verlagshandlung in Leipzig ist erschienen:

**Dr. H. G. Bronn's**  
**Klassen und Ordnungen des Tier-Reichs.**

**In kompletten Bänden resp. Abteilungen:**

- Erster Band. Protozoa.** Von Dr. **O. Bütschli**, Professor in Heidelberg. Kplt. in 3 Abtlgn. Abtlg. I. 30 Mk. — Abtlg. II. 25 Mk. — Abtlg. III. 45 Mk.
- Zweiter Band. Porifera.** Von Dr. **G. C. J. Vosmaer**. Mit 34 Tafeln (darunter 5 Doppeltafeln) und 53 Holzschnitten. Preis 25 Mark.
- Zweiter Band. III. Abteilung. Echinodermen** (Stachelhäuter). Von Dr. **H. Ludwig**, Professor in Bonn. Erstes Buch. **Die Seewalzen.** Mit 17 lithographierten Tafeln, sowie 25 Figuren und 12 Karten im Text. Preis 25 Mark.
- Dritter Band. Mollusca** (Weichtiere). Von Dr. **H. Simroth**, Prof. in Leipzig. Erste Abteilung. **Amphineura** u. **Scaphopoda.** Preis 32 Mk. 50 Pf.
- Vierter Band. Würmer** (Vermes). Von Prof. Dr. **M. Braun**. Abteilung I. a. Trematodes. Preis 47 Mk. Abteilung I. b. Cestodes. Preis 50 Mark.
- Fünfter Band. Gliederfüßler** (Arthropoda). Erste Abteilung. Von Prof. Dr. **A. Gerstaecker**. Mit 50 lithogr. Taf. Preis 43 Mk. 50 Pf.
- Sechster Band. II. Abteilung. Wirbeltiere.** Amphibien. Von Dr. **C. K. Hoffmann**, Prof. in Leiden. Mit 53 lithogr. Tafeln (darunter 6 Doppeltafeln) und 13 Holzschn. Preis 36 Mk.
- Sechster Band. III. Abteilung. Reptilien.** Von Dr. **C. K. Hoffmann**, Professor in Leiden. Kplt. in 3 Unter-Abtlgn. I. 28 Mk. — II. 40 Mk. — III. 42 Mk.
- Sechster Band. IV. Abteilung. Vögel:** Aves. Von Dr. **Haus Gadow** in Cambridge. I. Anatomischer Teil. Mit 59 lithographierten Tafeln und mehreren Holzschnitten. Preis 63 Mark. II. Systematischer Teil. Preis 12 Mark.
- Sechster Band. V. Abteilung. Säugetiere:** Mammalia. Von Dr. **C. G. Giebel**. Fortgesetzt von Prof. Dr. **W. Leche**. Band I. 1. Hälfte. Preis 45 Mark. 2. Hälfte. Preis 48 Mark.

**Ferner in Lieferungen à 1 Mark 50 Pf.:**

- Zweiter Band. II. Abteilung. Coelenterata** (Hohltiere). Von Prof. Dr. **Carl Chun** und Prof. Dr. **L. Will**. Lfg. 1—21.
- Anthozoa.** Von Dr. **O. Carlgren** in Stockholm. Lfg. 1.
- Zweiter Band. III. Abteilung. Echinodermen** (Stachelhäuter). Begonnen von Dr. **H. Ludwig**, Prof. in Bonn. Fortgesetzt von Dr. **O. Hamann**, Prof. in Berlin. Zweites Buch. **Die Seeesterne.** Drittes Buch. **Die Schlangensterne.** Viertes Buch. **Die Seeigel.** Lfg. 17—70.
- Dritter Band. Mollusca** (Weichtiere). Von Dr. **H. Simroth**, Prof. in Leipzig. Zweite Abteilung. Lfg. 22—74.
- Dritter Band. Supplement. Tunicata** (Manteltiere). Von Dr. **Osw. Seeliger**, Prof. in Rostock. Lfg. 1—62.
- Vierter Band. Würmer** (Vermes). Von Prof. Dr. **M. Braun**. **Turbellaria.** Bearbeitet von Prof. Dr. **L. v. Graff**. Lfg. 63—74.
- Vierter Band. Supplement. Nemertini** (Schnurwürmer). Von Dr. **O. Bürger**, Professor in Santiago. Lfg. 1—22.
- Fünfter Band. Gliederfüßler** (Arthropoda). Zweite Abteilung. Von Prof. Dr. **A. Gerstaecker**. Fortges. von Prof. Dr. **A. E. Ortmann** und Dr. **C. Verhoeff**. Lfg. 1—74.
- Sechster Band. I. Abteilung. Fische.** Von Dr. **E. Lönnberg**, Prof. in Stockholm. Lfg. 1—15.
- Sechster Band. V. Abteilung. Säugetiere:** Mammalia. Von Dr. **C. G. Giebel**. Fortgesetzt von Prof. Dr. **E. Göppert**. Lfg. 61—70.